Examen clínico y paraclínico del paciente con vértigo y trastornos del equilibrio

M Toupet
S Imbaud-Genieys

Resumen. – El examen de todo paciente con vértigo o trastornos del equilibrio comienza con una anamnesis precisa que orienta el diagnóstico según cuatro hipótesis diferentes: vértigos breves de posición, recurrentes como el vértigo paroxístico benigno; vértigos de varias horas, recurrentes con signos cocleares asociados como en la enfermedad por alteración de la presión en el oído; gran vértigo rotatorio de varios días como en la neuritis vestibular y los desequilibrios o inestabilidades.

Esta anamnesis se completa con el examen clínico vestibular que confirma una de las hipótesis diagnósticas en tres cuartas partes de los casos: un nistagmo con vértigo de posición sugiere un vértigo postural paroxístico benigno; signos clínicos de déficit vestibular periférico congruente sugieren una neuritis; otros signos clínicos sugieren una lesión central; el examen también puede ser normal.

De acuerdo con la orientación clínica se solicitan diferentes exámenes complementarios: un examen videonistagmográfico que incluye la prueba calórica, el videooculograma y la prueba de la vertical subjetiva; potenciales provocados vestibulares miogénicos; estudio audiométrico completo con potenciales provocados auditivos; análisis de laboratorio e imágenes diagnósticas cuando es necesario.

Entre los exámenes complementarios, la prueba calórica sigue siendo uno de los exámenes que más contribuyen al diagnóstico, asociada con la audiometría.

© 2003, Editions Scientifiques et Médicales Elsevier SAS, París. Todos los derechos reservados.

Palabras clave: nistagmo, vértigo, videonistagmografía, videooculografía, vértigo de posición paroxístico benigno, enfermedad de Ménière, neuritis vestibular, desequilibrios.

Introducción

El vértigo es una patología frecuente. El médico general examina en su práctica cinco pacientes por semana (tres en el consultorio y dos en visita a domicilio) que presentan vértigos o desequilibrios [27]. En el 80 % de los casos, remite a su paciente al otorrinolaringólogo (ORL) para diagnóstico y tratamiento. En 1980, sólo el 6 % de los pacientes con vértigo se remitían al ORL [26]; desde entonces, se ha reconocido la competencia del ORL en esta patología difícil y en plena evolución.

El 75 % de los diagnósticos es clínico y cerca de la mitad se basa en los datos de la anamnesis. El 25 % restante se obtiene mediante el videonistagmograma y los otros exámenes complementarios.

Michel Toupet : Docteur, ancien assistant des Universités, assistant des hôpitaux de Paris.
Sylvie Imbaud-Genieys : Docteur, ancien interne des hôpitaux de Paris, ancien assistant spécialiste des hôpitaux de Paris.
Centre d'explorations fonctionnelles oto-neurologiques, 10, rue Falguière, 75015 Paris, France.

Definiciones

VÉRTIGO

La palabra vértigo viene del latín «*vertere*»: girar. El verdadero sentido médico de esta palabra debe corresponder a una sensación de rotación del entorno o del propio cuerpo. Con el vértigo aparece un desequilibrio o una sensación de desequilibrio. Existe otro tipo de vértigo, el de la patología del órgano otolítico, en el cual el paciente no siente que gira sino que la pieza se inclina, oscila o se ladea.

TRASTORNO DEL EQUILIBRIO

El paciente puede percibir un trastorno del equilibrio sin vértigo.

La palabra equilibrio viene del latín «libra»: balanza. Se define como la igualdad de fuerzas entre dos o varios elementos que se oponen.

DESEQUILIBRIO

El desequilibrio es una variación del equilibrio postural que escapa al control voluntario y conduce a la caída. Esta regulación sutil que puede denominarse control postural fino está garantizada en posición erecta e inmóvil por la triple entrada sensorial visual, laberíntica y propioceptiva que mantiene el equilibrio postural en forma automática.

SENSACIÓN DE DESEQUILIBRIO

Consiste en la sensación subjetiva de que el cuerpo no conserva su equilibrio. Esta sensación puede ser real o errada cuando el cuerpo se encuentra perfectamente estable.

DIFERENTES ETIOLOGÍAS

No todas las patologías vestibulares se manifiestan con vértigo. Cuando la patología es crónica, lentamente progresiva como un neurinoma del acústico, puede manifestarse por desequilibrio.

La patología vestibular se presenta como vértigos rotatorios, sensaciones erróneas de desplazamientos lineales o desequilibrios.

No todos los vértigos son de origen vestibular. Pueden observarse sensaciones vertiginosas en una patología de los músculos cervicales u oculomotores o en una patología neurológica sin lesión vestibular periférica que afecta a las vías y centros vestibulares centrales.

Para orientar en forma adecuada el diagnóstico, es importante, en una primera instancia, recapitular los diagnósticos principales del vértigo y sus dificultades diagnósticas para definir claramente el objetivo del examen clínico y paraclínico.

DIAGNÓSTICO

Pueden diferenciarse cuatro familias diagnósticas principales.

■ *Vértigo paroxístico de posición benigno (VPPB)*

Se trata de un vértigo breve, postural, que se repite durante varios días o semanas. Con la anamnesis se puede realizar el diagnóstico diferencial: fístulas endolinfáticas, lesiones de la fosa posterior y las raras compresiones nerviosas por vasos (patologías otoneurológicas emergentes cuya prevalencia se desconoce).

■ *Vértigos recurrentes*

Los vértigos recurrentes de varias horas, cuyo modelo es la enfermedad de Ménière, pueden asociarse o no con signos auditivos. El diagnóstico diferencial incluye enfermedades autoinmunitarias, otoespongiosis, otitis crónica, colesteatoma, fístula o escape de líquido laberíntico y neurinoma del acústico (el schwannoma vestibular).

■ *Gran vértigo rotatorio*

El gran vértigo rotatorio evoluciona durante varios días y su modelo es la neuritis vestibular. El diagnóstico diferencial debe excluir el accidente agudo de los núcleos vestibulares o del cerebelo vestibular (arquicerebelo y vermis) y la fractura mínima del peñasco.

■ *Estado de desequilibrio*

El estado de desequilibrio sugiere:

— una lesión otolítica; los trastornos del equilibrio suelen desencadenarse con estimulaciones repetidas de los otolitos (un trayecto en automóvil principalmente en autopista, el ascensor); pueden ocurrir en forma aislada o como parte del VPPB;

— un déficit vestibular bilateral periférico; después de un comienzo intenso, el desequilibrio disminuye con el tiempo; debe pensarse en una intoxicación por aminoglucósidos;

— un síndrome postural fóbico; el estado de desequilibrio es constante durante varios meses o años; el examen físico es completamente normal al igual que el estudio funcional y neurorradiológico;

— en el paciente de edad avanzada, la presbiataxia puede acentuarse con algunos medicamentos (hipotensores, en particular los diuréticos y sedantes sobre todo las benzodiazepinas);

— una lesión central es mucho más rara: un schwannoma vestibular, una enfermedad degenerativa de los núcleos grises centrales o del cerebelo, un síndrome extrapiramidal, una lesión de origen vascular como la leucoaraiosis o la hidrocefalia con presión normal.

Reseña anatómica y fisiológica

El aparato vestibular de cada oído está constituido por dos partes: los conductos semicirculares y los órganos otolíticos. Los conductos semicirculares comprenden de cada lado un conducto semicircular horizontal, un conducto semicircular vertical anterior y un conducto semicircular vertical posterior. El órgano otolítico contiene en cada lado un utrículo y un sáculo.

El aparato laberíntico contiene sensores de aceleración en el oído interno: los conductos semicirculares miden las aceleraciones angulares en los tres planos del espacio; el sistema otolítico, utrículo y sáculo mide las aceleraciones lineales [63] en todas las direcciones del espacio (el utrículo principalmente en el plano horizontal y el sáculo en el plano vertical).

Estas informaciones de movimiento se transforman luego en actividad eléctrica y llegan al cerebro gracias a:

— las células neurosensoriales situadas sobre las crestas ampulares en los conductos semicirculares y sobre las máculas en los órganos otolíticos;

— el nervio vestibular que está compuesto por dos ramas: la rama superior que incluye los nervios de los conductos anterior y horizontal y utricular; la rama inferior incluye los nervios de los conductos posterior y sacular.

El nervio vestibular transmite luego las informaciones a los núcleos vestibulares situados en el tronco cerebral. Se trata de «verdaderas computadoras» en miniatura que reciben informaciones no sólo del aparato vestibular homolateral y contralateral sino también del *sistema visual, propioceptivo espinal*, cerebeloso y cortical. De los núcleos vestibulares parten las neuronas vestibulares centrales hacia las motoneuronas espinales (sistema vestibuloespinal), las motoneuronas oculomotoras (sistema vestibulooculomotor) y hacia algunas áreas corticales.

El *sistema vestibuloespinal* permite las reacciones de equilibración y de adaptación del cuerpo a los movimientos.

El sistema vestibulooculomotor permite la estabilización de la visión durante los movimientos.

Con estas informaciones se puede diferenciar si el cuerpo se mueve o se mueve el entorno y conocer la dirección y la velocidad del movimiento.

Los reflejos vestibulooculares y vestibuloespinosos están bajo el control cerebeloso gracias a las células de Purkinje del flóculo que se dirigen también hacia los núcleos vestibulares.

Examen clínico

ANAMNESIS

La anamnesis constituye la primera etapa del diagnóstico y es indispensable. El paciente debe precisar las características del vértigo:

— su duración;

— su carácter rotatorio o la sensación de tambaleo que percibe;

— la frecuencia de las crisis de vértigo;

— la coexistencia de signos auditivos (disminución de la agudeza auditiva, acufenos);

— la coexistencia de cefalea que sugiera cefalea de tensión o migraña y su relación temporal con los vértigos;

— la presencia de signos de hipotensión ortostática;

— la noción de pérdida de conocimiento;

— la existencia de un traumatismo craneano previo a la aparición de los vértigos;

— la aparición de un episodio infeccioso;

— los antecedentes personales;

— tratamiento médico, buscando medicamentos ototóxicos (aminoglucósidos, quinina);

— antecedentes familiares de vértigo o migraña.

OTOSCOPIA

Se busca una perforación del tímpano (que contraindica la prueba calórica con agua), signos de otitis media aguda o crónica, signos de aplasia del oído o antecedentes quirúrgicos.

EXAMEN NEUROLÓGICO

Se buscan signos de lesión central: lesión de pares craneanos.

El examen de la oculomotricidad se considera más adelante (cf. infra).

El examen del nervio facial (VII) comienza con el examen de la motilidad facial (el superciliar, elevador común del labio superior y del ala de la nariz y el músculo de la borla del mentón para los grupos musculares paramedianos y los músculos elevadores de las cejas, orbiculares, bucinadores y cigomáticos) y se continúa con un examen más fino, la búsqueda del signo de Souques (se solicita al paciente que cierre los ojos con fuerza; se aprecian mejor las pestañas en el lado que presenta una debilidad muscular y con ello se sospecha una lesión parcial del VII).

Se busca la hipotonía de una hemicara: en el párpado, el surco nasogeniano y la boca.

El examen neurológico continúa con la búsqueda de un síndrome cerebeloso, extrapiramidal y signos de lesión periférica (déficit motor o sensitivo de los miembros).

EXAMEN DEL EQUILIBRIO POSTURAL

Este examen se practica con el paciente de pie y evalúa principalmente la regulación postural estática y dinámica que controlan las funciones vestibulares utriculosaculares y propioceptivas y también vestibulares de los conductos semicirculares y visuales.

■ *Evaluación del sistema motor postural*

Se mide la alineación del individuo con respecto a la vertical física, en posición sentada y en bipedestación. Una desviación muy importante con respecto a la vertical puede limitar las capacidades de respuesta a un desequilibrio y aumenta el riesgo de pérdida del equilibrio en algunas direcciones [107].

Se mide la amplitud espontánea de la base de sustentación.

Se mide la amplitud de algunos movimientos como la flexión del tronco, la columna cervical y la amplitud de los movimientos del tobillo. Después de realizar pasivamente estos movimientos, su realización activa permite evaluar si la fuerza muscular del individuo es adecuada.

Se analiza la capacidad para realizar las tres estrategias de corrección de un desequilibrio (estrategia de tobillo, de cadera y del paso) según tres modalidades sucesivas:

— voluntariamente, solicitando al paciente y observando la presencia o ausencia de flexión de la cadera o desplazamiento de los pies;

— en respuesta a un desplazamiento pasivo de las caderas o los hombros; después empujar hacia adelante la cadera del paciente. El regreso a la posición de equilibrio sin flexión de las caderas refleja su capacidad para desarrollar la estrategia del tobillo; pueden cuantificarse los componentes complementarios o asimétricos como flexión excesiva de las rodillas, rotación del tronco o movimientos anormales de los brazos;

— por anticipación, el centro de gravedad se desplaza antes de ejecutar un movimiento de los brazos para levantar una carga.

Esta evaluación se refiere a los aspectos musculares, osteoarticulares y neurológicos de las respuestas posturales. Los trastornos posturales estáticos y las limitaciones de amplitud de los movimientos pueden ser resultado de alteraciones motoras, sensoriales, articulares y de compensaciones justificadas o no a estas mismas, o de un temor injustificado de sobrepasar determinados límites.

■ *Prueba de Romberg*

Esta prueba estudia la regulación motora de la posición estática, comparando dos condiciones visuales: los ojos abiertos *(fig. 1)* y los ojos cerrados *(fig. 2)*.

Se puede aumentar su sensibilidad de varias maneras, por ejemplo, con la maniobra de Jendrassik que consiste en solicitar al paciente que entrelace fuertemente sus manos, con los codos en posición horizontal.

Los resultados normales son una estabilidad de la posición. Es normal que se presenten pequeñas oscilaciones del cuerpo, cuyo ángulo no debe sobrepasar 2°.

En las afecciones otológicas algunos segundos después de cerrar los ojos, es común que el individuo se desvíe hacia el lado del vestíbulo anormal.

En caso de afección del sistema nervioso central, la inestabilidad del paciente se acentúa también con la oclusión palpebral.

En el paciente histérico, la caída suele ser espectacular y puede comenzar antes de cerrar los ojos. Es frecuente el contraste entre la prueba de Romberg clásica, que el paciente conoce y las otras pruebas de la función vestibuloespinal más difíciles y paradójicamente normales.

■ *Prueba de la marcha ciega sin desplazamiento o prueba de Fukuda (fig. 3)*

Esta prueba es muy sensible y consiste en solicitar al paciente que dé 50 pasos sin desplazarse, con los ojos cerrados y levantando las rodillas 30°; debe contar los pasos mentalmente y seguir un ritmo de un paso por segundo.

Se mide o estima el ángulo de rotación:

— el *giro* hacia la izquierda o hacia la derecha, es decir el ángulo de rotación en grados;

— la desviación lateral que se mide en metros.

Un resultado normal es la estabilidad de la marcha, con una discreta rotación inferior a 60 u 80°.

Un resultado patológico es la rotación superior a 80°, generalmente hacia el lado del déficit vestibular. Pueden obtenerse respuestas menos frecuentes:

1 *Prueba de Romberg con los ojos abiertos.*

3 *Prueba de Fukuda.*

2 *Prueba de Romberg con los ojos cerrados.*

4 *Prueba de la marcha ciega.*

— una desviación hacia el lado opuesto en caso de síndrome de recuperación;

— una lateropulsión en la prueba de los pasos a ciegas, sin rotación; a veces de varios metros (en 50 pasos) que puede corresponder a una disfunción otolítica.

■ ***Prueba de la marcha ciega*** *(fig. 4)*

El individuo está de pie, con la cabeza recta y los ojos cerrados, avanza y retrocede algunos pasos. El resultado normal es una ausencia de desviación. El principal resultado patológico es una desviación hacia el lado del déficit vestibular, con una marcha en «estrella». Esta estrella puede estar muy deformada por una lateropulsión. La lateropulsión refleja sobre todo un déficit otolítico, como se observa en la neuritis vestibular y en los síndromes bulbares.

En el síndrome de recuperación, la desviación ocurre hacia el lado opuesto.

En la patología cerebelosa se constata una marcha pendular. Cada paso conlleva una desviación excesiva de todo el cuerpo con un comienzo vacilante, retrasado y una detención insegura. Los pasos son desiguales e irregulares. Los miembros inferiores se proyectan y los miembros superiores se balancean anormalmente; el tronco permanece hacia atrás.

■ ***Prueba de los índices*** *(fig. 5)*

Se solicita al paciente sentado en un diván o un taburete (sin apoyo dorsal) que extienda los brazos hacia adelante y los sostenga, inmóvil, con los ojos cerrados. El resultado normal es la ausencia de desviación al cabo de 10 a 20 segundos. El resultado patológico es una desviación de por lo menos 2 a 3 cm en 10 a 20 segundos.

■ ***Prueba de indicación***

Se pide al individuo sentado, sin apoyo dorsal, que extienda los brazos y los índices frente a los del médico que sirven de referencia; luego se le solicita que efectúe movimientos amplios de los índices hacia arriba y hacia abajo, con los ojos cerrados.

Normalmente, el paciente coloca los índices a menos de 1 cm de distancia de los del examinador.

En caso patológico, se observa una lateralización progresiva.

5 *Prueba de los índices.*

■ ***Prueba funcional del punto de alcance***

Se solicita al paciente en bipedestación que separe sus pies a una distancia equivalente a la separación de sus hombros y que extienda un brazo horizontalmente hacia adelante lo más lejos posible, sin mover los pies (entre 20 y 40 cm). Esta prueba es muy reproducible [24] y pronóstica del riesgo de caída. Es además sensible a la reeducación del equilibrio [111].

■ ***Reacciones posturales a un empuje leve***

Se coloca al paciente en posición de Romberg con los ojos cerrados. Se le informa que el médico, colocado detrás de él, lo empujará por los hombros y que debe reaccionar rápidamente para recuperar el equilibrio. Se observan dos tipos de reacciones posturales: una flexión anterior del tronco o un desplazamiento hacia atrás de uno de los pies para recobrar rápidamente el equilibrio. En el individuo de edad avanzada, con frecuencia se observa un retraso en la reacción postural [107]. En ocasiones, el individuo se va hacia atrás, avanzando en ambos talones sin poderse enderezar, hasta la caída [17]. En este caso, es importante apreciar el conjunto del fenómeno y permanecer a la espalda del paciente, con los brazos extendidos para evitar que caiga.

■ ***Prueba cronometrada de levantarse y caminar*** [51, 60, 68, 69]

Se pide al paciente que se levante de una silla y camine 3 metros, gire una media vuelta y se siente de nuevo. Los resultados de esta prueba muestran que los pacientes autónomos para el equilibrio y las pruebas de prensión la realizan en menos de 10 segundos mientras que los pacientes que han recuperado la independencia sólo para los traslados, la realizan en menos de 20 segundos. Los pacientes que la llevan a cabo en más de 30 segundos son dependientes para la mayoría de las actividades de la vida cotidiana. Una primera versión no cuantificada de la prueba presentaba una buena correlación con el riesgo de caída en pacientes de edad avanzada [61, 62].

■ ***Escala funcional del equilibrio (escala del equilibrio de Berg)*** [8]

Los siguientes elementos se cuantifican de 0 (inadecuado) a 4 (adecuado): en posición sentada sin apoyo dorsal, ni para los brazos; paso de sentado a de pie; paso de la bipedestación a la posición sentada; traslado de una silla a otra; bipedestación sin apoyo; bipedestación con los ojos cerrados; bipedestación con los pies juntos; bipedestación en tándem (un pie detrás del otro sobre una línea); estación monopodal; rotación del tronco; recogida de un objeto del suelo; vuelta completa (360°); subir un peldaño; inclinarse hacia adelante. Se acepta que esta prueba tiene una buena reproductibilidad intraindividual e interexaminadores.

■ ***Caso particular del niño menor de 4 años***

En un niño menor de 4 años, es difícil practicar el examen con ojos cerrados. Inicialmente se observa al niño aproximarse, pasearse por la sala de examen y jugar. Se le pide que camine y corra en un suelo duro *(fig. 6)* y luego en un suelo blando *(fig. 7)*. En el niño atáxico, debe observarse cómo toma los objetos y los manipula cuando se encuentra en posición sentada sostenida. Una buena motricidad de los miembros contrasta con el desequilibrio y sugiere una ataxia de origen vestibular más que de un síndrome cerebeloso *(fig. 8)*.

NISTAGMO *(fig. 9)*

El nistagmo designa movimientos oculares repetidos, en los cuales se suceden un movimiento lento y un regreso rápido. La fase lenta de este movimiento se produce por la asimetría del funcionamiento de los núcleos vestibulares: asimetría fisiológica durante un movimiento o patológica en caso de lesión del laberinto o de las vías vestibulares. La fase rápida consiste no solamente en el regreso del ojo a la posición inicial sino también en un movimiento en sacudida que dirige el ojo «hacia donde se quiere ir». Este movimiento rápido es una sacudida ocular programada por la sustancia reticular y los núcleos vestibulares.

El nistagmo se define por su dirección, su intensidad y su forma.

La *dirección del nistagmo* se define por el sentido del movimiento rápido. Puede ser derecho, izquierdo, hacia arriba o hacia abajo, horario o antihorario.

La *intensidad del nistagmo* se define en tres grados:

— de grado I: por ejemplo, un nistagmo izquierdo que se observa únicamente en la mirada hacia la izquierda y no en la mirada de frente, ni en la mirada hacia la derecha;

— de grado II: un nistagmo izquierdo que se observa no sólo en la mirada hacia la izquierda sino también en la mirada de frente pero no en la mirada hacia la derecha;

— de grado III: un nistagmo izquierdo que se observa no sólo en la mirada hacia la izquierda, en la mirada de frente, sino también en la mirada hacia la derecha.

Generalmente, la intensidad del nistagmo se correlaciona con la intensidad del vértigo. Un fenómeno de plasticidad neuronal, estructural y cinética tiende a hacer desaparecer el vértigo, el nistagmo y el desequilibrio: constituye el fenómeno de compensación vestibular central.

La *forma del nistagmo*: el nistagmo puede seguir diferentes planos según el plano del conducto semicircular estimulado:

— el plano horizontal (hacia la derecha o hacia la izquierda), como en el VPPB del conducto horizontal, en ciertas lesiones centrales (generalmente poco disminuido o aumentado por la fijación) o congénito (en general, variable en frecuencia y amplitud, y aumenta con la fijación);

— el plano sagital (hacia arriba o hacia abajo), como en el caso de una malformación de Arnold-Chiari; tiene un valor de lesión central y en general persiste con la fijación;

— el plano frontal (rotatorio horario o antihorario), como en un VPPB del conducto posterior o en algunas lesiones centrales (en general, poco disminuido o aumentado por la fijación);

— el plano horizontal y frontal que asocia varios componentes y refleja una lesión global del sistema vestibular periféri-

6 *Pruebas posturales en el niño: marcha sin calzado en suelo duro.*

7 *Pruebas posturales en el niño; marcha sin calzado en suelo blando.*

8 *Evaluación del comportamiento psicomotor del niño: apreciar la buena motricidad de los miembros superiores, la precisión de los gestos del niño mientras juega.*

9 *Examen videonistagmográfico.*

co (como en el caso de neuritis vestibular o de crisis de la enfermedad de Ménière).

En general, el nistagmo es congruente. Es decir, ambos ojos ejecutan los mismos movimientos en el mismo plano y en el mismo sentido. En ocasiones, el nistagmo es disyuntivo: los movimientos son vergentes. Se observa en las lesiones pedunculares.

En ocasiones, el nistagmo es disociado; los ojos no se desplazan en un mismo movimiento: en la oftalmoplejía internuclear, el nistagmo predomina en el ojo en abducción por lesión del haz longitudinal medio situado en el tronco cerebral.

Existen otros movimientos oculares periódicos denominados nistagmo, como el nistagmo pendular en el cual no se encuentra una disociación neta entre la fase rápida y la fase lenta. Se trata de un movimiento sinusoidal, en ocasiones en el plano horizontal y a veces en el plano sagital o en ambos planos, que origina un nistagmo de circunducción: el ojo describe un movimiento vagamente circular y continuo. Este movimiento periódico puede ser seudocicloide formando en el trazado un aspecto de domos y picos como una sucesión de arcos de círculo; clínicamente da la impresión de que el ojo es como una bola que rebota. Este fenómeno es muy frecuente en el déficit visual grave.

El nistagmo de retracción está constituido por clonos de todos los músculos oculares que provocan un hundimiento súbito del globo ocular en la órbita y puede ocurrir en salvas. Refleja una lesión de la región epifisaria que se observa muy raramente.

El examen videonistagmográfico permite visualizar estos nistagmos en la oscuridad, inhibiendo así la fijación. Una cámara infrarroja filma el ojo. Este instrumento reemplaza las lentes de Frenzel y permite una mejor visualización de los movimientos oculares y el registro del nistagmo.

■ *Nistagmo espontáneo*

Los otólogos definen el nistagmo espontáneo como un nistagmo observado en videonistagmoscopia, *en la mirada de frente*, con el paciente sentado, inmóvil y con la cabeza recta. Este nistagmo siempre es patológico.

En el individuo normal, pueden aparecer algunas sacudidas nistágmicas en la mirada lateral extrema, a partir de 50° de mirada excéntrica, dirigida hacia el lado de la mirada. Bate hacia la izquierda en la mirada hacia la izquierda, hacia la derecha en la mirada hacia la derecha y hacia arriba en la mirada hacia arriba. Este nistagmo se considera fisiológico.

10 *Búsqueda clínica de un nistagmo de dirección lateral de la mirada.*

Influencia de la fijación visual

El nistagmo espontáneo vestibular (en la crisis de la enfermedad de Ménière o la neuritis vestibular) siempre es más amplio y más claro en videonistagmoscopia que con los ojos abiertos con fijación, cuando el individuo observa un objetivo. El índice de reducción es por lo menos de la mitad de la amplitud. Esta biorretroalimentación visual utiliza la vía óptica accesoria del flóculo cerebeloso y un control inhibitorio sobre los núcleos vestibulares. En caso de patología vestibular central (núcleo vestibular o flóculo cerebeloso), este nistagmo se modifica poco, puede no cambiar o incluso aumentar con la fijación visual [21, 67]. En un mayor grado, puede aparecer con la fijación visual y desaparecer en videonistagmoscopia.

Aspectos poco corrientes del nistagmo

• *Componente horizontal rotatorio*

En una patología vestibular como la neuritis vestibular o la enfermedad de Ménière el nistagmo es horizontal rotatorio. El componente rotatorio es antihorario cuando el nistagmo bate hacia la derecha y horario cuando bate hacia la izquierda. Podría decirse que el nistagmo rueda sobre el piso inferior de la órbita. En las lesiones bulbares como el síndrome de Wallenberg, el nistagmo espontáneo horizontal rotatorio presenta un componente rotatorio que es a veces inverso, rodando sobre el techo de la órbita: por ejemplo, tiene un componente horario cuando bate hacia la derecha en caso de Wallenberg izquierdo y antihorario en caso de nistagmo izquierdo en un Wallenberg derecho. El nistagmo espontáneo en el síndrome de Wallenberg puede invertirse con el cierre de los ojos o cuando el individuo mira al lado opuesto [105].

• *Nistagmo voluntario: trampa rara*

Generalmente hacia los 7 años, los niños son conscientes de su capacidad de hacer temblar sus ojos, en una especie de esfuerzo obstaculizado de convergencia. Este temblor ocular aparece en el examen constituido por una serie de sacudidas sucesivas como una fibrilación ocular y puede durar 5 a 6 segundos pero no más, debido a la fatiga que produce. Esta capacidad para hacer temblar los ojos se aprende fácilmente en esta edad para hacer reír a los amigos. Más tarde, puede utilizarse para confundir al médico o buscar un beneficio.

■ *«Gaze nystagmus» o nistagmo de la dirección lateral de la mirada*

To gaze significa escrutar, mirar atentamente. Este nistagmo de la dirección lateral de la mirada se constata en la fijación visual de un objetivo colocado en el campo lateral. Debe diferenciarse del nistagmo espontáneo observado con las lentes de Frenzel o en videonistagmografía, que aumenta con la desviación lateral de la mirada.

Los seis músculos oculomotores de cada ojo, que lo mantienen en esta posición excéntrica, están sometidos a un control cerebeloso. El nistagmo de dirección lateral de la mirada refleja una desviación de esta posición excéntrica con sacudidas de recuperación para colocar el ojo de nuevo sobre el objetivo. En el examen electronistagmográfico, suele observarse que el trayecto de esta desviación no es uniforme sino exponencial [105]. Este nistagmo no se acompaña de sensación de vértigo.

El examinador acerca un objetivo a 30 cm del paciente, durante la mirada de frente que éste fija durante 20 segundos; luego atrae con un movimiento brusco la mirada del paciente alrededor de 20° excéntricos hacia la izquierda, se mantiene la mirada durante unos 20 segundos y luego se vuelve a la mirada de frente; la misma secuencia se realiza con la mirada lateral derecha *(fig. 10)*.

El resultado normal es una estabilidad perfecta de la mirada en cada una de las posiciones excéntricas.

Nistagmo de rebote

Se trata de un nistagmo de la mirada excéntrica que aparece con la fijación, en la mirada lateral (se constata a más de 40° y puede extinguirse por fatiga y desaparecer como un nistagmo fisiológico). Sin embargo, cuando los ojos vuelven a la posición mediana en la mirada de frente, el nistagmo se invierte y dura varios segundos antes de desaparecer. Cuando los ojos se dirigen hacia el lado opuesto, este nistagmo de dirección lateral de la mirada aparece de nuevo y luego se invierte al volver a la mirada de frente. Este fenómeno puede repetirse indefinidamente; constituye un signo cerebeloso confirmado [41, 105] pero también puede encontrarse en algunos nistagmos congénitos o algunos estrabismos.

Nistagmo monocular (atáxico de Harris)

Se trata de un nistagmo de la mirada excéntrica que predomina en el ojo en abducción. Pueden encontrarse varias formas: unilateral o bilateral, menor o mayor (nistagmo monocular). Esta lesión acompaña generalmente la oftalmoplejía internuclear uni o bilateral cuyo diagnóstico se establece con el estudio de las sacudidas. Esta hipermetría aparenta un rebote del ojo sobre la pared externa de la órbita. No constituye un signo cerebeloso.

■ *Nistagmos verticales* [3, 49, 115]

Se trata de un nistagmo que aparece en la mirada de frente con fijación visual cuya fase rápida es vertical superior o vertical inferior.

En la oftalmoplejía internuclear se encuentran casi constantemente nistagmos verticales superiores en la mirada hacia arriba [29] y verticales inferiores en la mirada hacia abajo. En estos casos, la causa es la interrupción de las vías vestibulares ascendentes hacia los núcleos de la oculomotricidad vertical, generalmente en el haz longitudinal mediano.

Nistagmo vertical inferior

El nistagmo vertical inferior es más visible en la mirada hacia abajo o lateral; suele asociarse con un nistagmo de dirección horizontal o puede aparecer oblicuo en la mirada lateral. En algunos pacientes, el nistagmo vertical inferior es intermitente y sólo se observa durante la convergencia o en la mirada lateral. Por esta razón, la mejor manera para revelar un nistagmo vertical inferior es solicitar al paciente que mire hacia abajo y luego lateralmente.

Etiología del nistagmo vertical inferior

- ***Degeneración cerebelosa que incluye la ataxia episódica familiar y la degeneración paraneoplásica.***
- ***Anomalías craneocervicales como la malformación de Arnold-Chiari, enfermedad de Paget e invaginación basilar.***
- ***Infarto del tronco cerebral o del cerebelo.***
- ***Dolicoectasia de la arteria vertebrobasilar o compresión de la arteria vertebral.***
- ***Esclerosis múltiple.***
- ***Tumor del cerebelo, incluyendo los hemangioblastomas.***
- ***Siringobulbia.***
- ***Encefalitis.***
- ***Traumatismo craneano.***
- ***Aumento de la presión intracraneana e hidrocefalia.***
- ***Tóxico o metabólico: medicamentos anticonvulsivantes, intoxicación por litio, intoxicación alcohólica, encefalopatía de Wernicke, déficit de magnesio, tratamiento con amiodarona, déficit de vitamina B_{12}, intoxicación por tolueno.***
- ***Tétanos.***
- ***Congénito.***
- ***Transitorio en el niño.***

Este nistagmo disminuye poco con la fijación de un objetivo. Puede agravarse o cambiar de dirección con el cambio de posición de la cabeza, con un movimiento brusco de la cabeza (horizontal o vertical) o con una vibración mastoidea.

La convergencia puede acentuarlo, suprimirlo o transformarlo en nistagmo vertical superior.

Se asocia con otros signos de lesión del arquicerebelo: anomalías oculomotoras (con frecuencia el seguimiento vertical lento y el reflejo vestibuloocular vertical son anormales).

El nistagmo vertical inferior está presente con los ojos en posición central. En la mayoría de los pacientes con nistagmo vertical inferior se aplica la ley de Alexander: la velocidad de la fase lenta del nistagmo aumenta en la mirada hacia abajo y disminuye en la mirada hacia arriba. Las consecuencias del deslizamiento de la imagen sobre la retina por las fases lentas son la aparición de oscilopsias e inestabilidad postural. Algunos pacientes refieren la existencia de diplopía que refleja tal vez la coexistencia de una desviación oblicua. El nistagmo vertical inferior puede ser disociado, más vertical para un ojo y rotatorio para el otro. En esta circunstancia, puede acompañarse de una oftalmoplejía internuclear.

Nistagmo vertical superior

Puede considerarse como una forma de nistagmo vestibular central, poco suprimido por la fijación de un objetivo a distancia.

El nistagmo vertical superior permite una localización menos precisa de su origen que el nistagmo vertical inferior pues las lesiones se encuentran entre la médula y el mesencéfalo. Debe diferenciarse el nistagmo vertical superior con los ojos cerrados en posición central del nistagmo que aparece únicamente con la mirada hacia arriba y en general aparece en las lesiones oculomotoras periféricas como la miastenia grave o la enfermedad de Erb-Goldflam y en algunos individuos normales.

También debe diferenciarse del nistagmo transitorio simultáneamente vertical superior y rotatorio inducido por la posición en el VPPB clásico del conducto posterior.

El nistagmo vertical superior presente en posición central cumple siempre la ley de Alexander; el nistagmo se acentúa considerablemente con la mirada hacia arriba. No obstante, algunas veces aumenta en la mirada hacia abajo con mayor velocidad de la fase lenta. En contraste con el nistagmo vertical inferior, el nistagmo vertical superior no suele acentuarse en la mirada lateral. La supresión de la fijación puede modificar la frecuencia de las fases rápidas pero no altera la velocidad de la fase lenta. La convergencia acentúa el nistagmo en algunos pacientes y en otros lo suprime o lo transforma en nistagmo vertical inferior. La inclinación de la cabeza hacia adelante aumenta el nistagmo en algunos pacientes. El reflejo vestibuloocular vertical y el seguimiento lento suelen ser anormales.

Etiología del nistagmo vertical superior [38, 49]

- ***Degeneración y atrofia cerebelosa.***
- ***Esclerosis múltiple.***
- ***Infarto medular, cerebeloso o de los pedúnculos cerebelosos superiores.***
- ***Tumores medulares, cerebelosos o del mesencéfalo.***
- ***Encefalopatía de Wernicke.***
- ***Encefalitis del tronco cerebral.***
- ***Síndrome de Behçet.***
- ***Amaurosis congénita de Leber y otros desórdenes congénitos de las vías visuales anteriores.***
- ***Malformación congénita arteriovenosa del tálamo.***
- ***Intoxicación por organofosforados.***
- ***Tabaco.***
- ***Asociado con una patología del oído medio.***
- ***Nistagmo fugaz del lactante.***

■ *Movimientos oculares espontáneos*

Lateropulsión ocular

Se trata de un movimiento de desviación ocular que aparece cuando el individuo no fija su mirada en un objetivo: los ojos en la oscuridad, los ojos cerrados, entre dos sacudidas oculares. Durante las sacudidas oculares, esta lateropulsión induce la asociación de una hipermetría en el sentido de la desviación y una hipometría en el sentido opuesto. Cuando el paciente cierra los ojos durante algunos segundos y luego mira al examinador, al abrir los párpados, ambos globos oculares se desvían hacia un lado y vuelven rápidamente a la mirada de frente. La lateropulsión ocular sugiere general-

mente una lesión bulbar o cerebelosa, con frecuencia unilateral. Pueden encontrarse formas menores con hipometría en una sola dirección o hipermetría únicamente en la otra dirección probablemente con el mismo significado semiológico.

«Fibrilación» ocular

Se trata de oscilaciones en sacudidas en el plano horizontal de ambos ojos, sin ondas cuadradas. Son sacudidas «sucesivas» que ocurren en crisis de 300 a 500 milisegundos, a veces en la mirada de frente, pero ocasionalmente sólo en la mirada excéntrica y el paciente las percibe como un breve período de visión borrosa [86, 105]. La etiología es variable: encefalitis, tumores, intoxicaciones medicamentosas, defecto de alineación de los ejes visuales.

Opsoclonía

Es un movimiento muy raro en sacudidas oculares disociadas, de ambos ojos en todos los planos, horizontal, sagital, rotatorio e incluso en profundidad. Las etiologías son las mismas de la fibrilación ocular.

Grandes sacudidas rítmicas en ondas cuadradas: macro «square jerks»

Son sacudidas de gran amplitud, superiores a 5° con regreso a la mirada de frente, tras una latencia de alrededor 80 milisegundos. El paciente aparenta no poder mantener el ojo recto frente a él y que una sacudida aberrante lo lleva hacia un objetivo no buscado. Estas crisis de sacudidas son más o menos estereotipadas para cada individuo. Pueden presentarse en la oscuridad o con la fijación; rara vez las suprime la fijación. Se observan en la esclerosis múltiple.

En ocasiones, estas sacudidas ocurren en salvas: son las oscilaciones en macrosacudidas rítmicas. Su amplitud aumenta y luego disminuye con intervalos de alrededor 200 milisegundos; pueden tener un componente vertical o rotatorio. Se han descrito en las lesiones cerebelosas o del tronco cerebral.

Pequeñas sacudidas en ondas cuadradas

Las pequeñas sacudidas rítmicas en ondas cuadradas tienen escasa amplitud: de 10 a 30° y suelen observarse en el individuo normal durante la oclusión ocular, sobre todo en caso de fatiga o de estrés. Son más frecuentes en el individuo de edad avanzada o en caso de enfermedad de Parkinson [105] o síndrome incipiente de Steele-Richardson-Olszewski y, con menor frecuencia, en las parálisis supranucleares progresivas o en algunos síndromes cerebelosos.

■ *Estudio de los movimientos oculares en sacudidas* [105]

Se solicita al individuo que siga los puntos luminosos que alternarán en el plano horizontal y luego en el plano sagital en forma aleatoria en amplitud y en tiempo de aparición *(fig. 11)* o clínicamente que observe dos objetos separados con 30 o 40° de lateralidad, a una distancia menor de 50 cm del paciente. Las sacudidas van de un objeto al otro siguiendo la solicitud del examinador *(fig. 12)*. El sistema de sacudidas es un sistema de balística que permite dirigir ambos ojos hacia un nuevo objetivo visual; es un movimiento rápido, tan rápido como lo permite la mecánica muscular y sus limitaciones viscoelásticas.

Se evalúan:

— la *latencia* de ejecución del movimiento en sacudida, es decir, el lapso entre la aparición de la señal luminosa y el comienzo de la sacudida; se compara esta estimación para cada ojo, en cada una de las direcciones hacia la derecha, la izquierda, hacia arriba y hacia abajo; se pueden así constatar retrasos en la ejecución de los movimientos; la anomalía máxima se observa en la negligencia visual unilateral, en la cual la latencia es del orden de 1 segundo comparada con el lapso habitual inferior a 200 milisegundos;

— el análisis de las *velocidades* permite evaluar la posibilidad de una oftalmoplejía internuclear (una seudoparálisis del músculo recto interno) o una lentitud general de las sacudidas en todas las direcciones como se observa en síndrome de Steele-Richardson-Olszewski;

— la congruencia de los movimientos de ambos ojos, observados simultáneamente; deben observarse ambos ojos fijando la mirada sobre la raíz de la nariz del paciente y apreciando en su propio campo visual periférico la velocidad de los ojos del paciente; puede observarse un desfase de las velocidades y, en este caso, el ojo lento es el patológico;

— la precisión de la sacudida;

— su mantenimiento sobre el nuevo punto de fijación.

11 *Examen videooculográfico: estudio de las sacudidas.*

12 *Búsqueda clínica de sacudidas.*

Dismetrías

Puede tratarse de hipometrías en las cuales el movimiento se interrumpe demasiado pronto. Después de un lapso de 50 a 200 milisegundos se continúa el movimiento con una nueva sacudida de fijación o, en ocasiones, varias sacudidas. En este caso, se habla de sacudidas fragmentadas.

Puede tratarse de sacudidas hipermétricas, en las cuales el ojo sobrepasa el objetivo y lo encuentra después de una segunda sacudida en sentido contrario o en varias oscilaciones. Se distinguen diferentes tipos de sacudidas hipermétricas:

— sacudidas hipermétricas en ondas cuadradas; el ojo se mantiene en el objetivo durante 200 milisegundos; las es-

tructuras del sistema nervioso central calculan una nueva sacudida de corrección [1, 48];

— sacudidas con regreso suave, generalmente exponencial;

— sacudidas de ambos ojos como se observa en la fibrilación ocular [86];

— sacudidas observadas sólo en el ojo en abducción, generalmente asociadas con una hipometría del ojo en aducción, que refleja la hipermetría de corrección de una oftalmoplejía internuclear contralateral.

La hipermetría e hipometría pueden asociarse y dar origen al fenómeno de lateropulsión ocular.

En el individuo normal, pueden constatarse ocasionalmente sacudidas hipométricas, poco frecuentes (una en diez) y de escasa amplitud (alrededor de 2°).

■ *Estudio del seguimiento ocular*

El seguimiento ocular evalúa el sistema de control automático del ojo sobre un objetivo en movimiento. Se trata de una subordinación muy precisa de los músculos oculomotores para conservar el objetivo visual en la fóvea. Este seguimiento no se efectúa en retraso con respecto al objetivo sino en predicción y la velocidad se calcula, estima y corrige a lo largo de la trayectoria del objeto en movimiento. Este movimiento comienza unos 200 milisegundos después de la partida del objetivo y persiste 200 milisegundos después de que éste se detiene. El análisis de los movimientos lentos de persecución debe distinguirse de las sacudidas de recuperación. Por medio de un tratamiento computadorizado de la señal, es posible obtener una curva de ganancia del seguimiento que depende de la velocidad del estímulo hacia la derecha y hacia la izquierda y de la frecuencia del estímulo utilizado. Se compara la ganancia hacia la izquierda, con la ganancia hacia la derecha.

El protocolo más sencillo consiste en solicitar al individuo que siga el objeto pequeño *(fig. 13)* o el punto luminoso *(fig. 14)* que se hace desplazar frente a él en forma uniforme y sinusoidal, en el plano horizontal y luego en el plano sagital. Puede ser cómodo solicitar al paciente que siga las oscilaciones libres de un péndulo de 1 metro de largo, colocado 60 cm frente a él, con una frecuencia de 0,5 Hz. Cuando se examina a un niño pequeño, también puede utilizarse la barra de ortopsia o un juguete pequeño.

El resultado normal es un movimiento de seguimiento suave, uniforme, sin sacudidas. El principal resultado patológico es un seguimiento en sacudidas «en peldaños de escalera» que se observa sobre todo en la patología cerebelosa. El seguimiento puede ser en sacudidas en una sola dirección, de ambos ojos, lo cual refleja generalmente una lesión cerebelosa homolateral [1, 13, 49].

En caso de oftalmoplejía internuclear asociada con una patología cerebelosa, el seguimiento en sacudidas se observa sólo en el ojo que se dirige en abducción.

En caso de nistagmo congénito, el seguimiento es patognomónico y asocia una sucesión de movimientos oculares seudocicloides que no se produce en sacudidas (el aspecto en el registro electronistagmográfico es en domos o pagodas).

La confirmación definitiva de que se trata de una afección supranuclear es la normalidad de la prueba de «los ojos de muñeca». Esta prueba consiste en hacer oscilar pasivamente la cabeza del paciente en el plano horizontal, pidiéndole que mire un punto fijo frente a él. Estos movimientos no constituyen un seguimiento sino un movimiento reflejo vestibular. De esta manera, se comprueba que la vía común vestibular de la oculomotricidad está indemne.

Las principales causas de error de apreciación de un seguimiento en sacudidas son:

— la mala visión del paciente;

— un nistagmo congénito poco corriente;

— un estrabismo y cambio del ojo que fija durante el seguimiento.

13 *Prueba clínica del seguimiento ocular.*



14 *Examen videooculográfico: estudio del seguimiento.*

PRUEBAS DIAGNÓSTICAS DE POSICIÓN

El vértigo desencadenado por los cambios de posición de la cabeza es la queja del 35 % de los pacientes con vértigo. El médico puede efectuar maniobras que desencadenan el vértigo y ponen de manifiesto el nistagmo, cuyas características permiten establecer un diagnóstico [43]. Las maniobras deben desencadenar un fenómeno fisiopatológico único cada vez. Se evita por ejemplo, adicionar una torsión cervical muscular y vascular a los efectos puramente vestibulares [84, 99].

■ *Maniobra diagnóstica del vértigo de posición paroxístico benigno del conducto posterior*

Se balancea al paciente hacia un lado (la cabeza a 45° con respecto al plano horizontal) *(fig. 15)*. Se piensa que los otolitos agregados se desplazan en el conducto semicircular posterior según la gravedad. Al adoptar esta posición (en caso de VPPB del conducto posterior) se provoca un vértigo durante menos de 20 segundos, acompañado de un nistagmo en el sentido del plano del conducto semicircular posterior, es decir un nistagmo rotatorio cuya fase rápida se dirige hacia el oído situado más abajo. Todos los músculos del paciente se contraen por una reacción vestibuloespinal. Para llevar a cabo este movimiento sin maltratar al paciente ni violentar el cuello, se debe sostener su brazo para que no se interponga en la maniobra, bloquear sus rodillas con una pierna para evitar el reflejo de defensa y colocar la otra mano en el cuello, con los dedos bien separados para movilizarlo y, al mismo

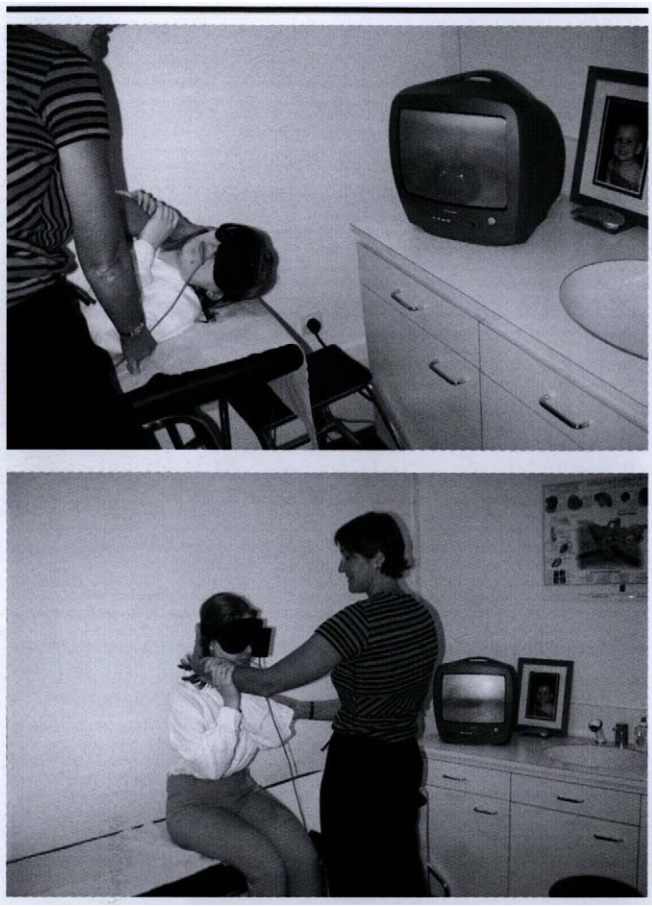

15 *Búsqueda del nistagmo de posición.*

tiempo, dar la posición correcta a la cabeza. Durante esta maniobra, se empujan las piernas del paciente sobre el diván para evitar un estiramiento de la región lumbar. En esta posición que puede desencadenar el vértigo, es importante observar el nistagmo. Cuando el paciente cierra los ojos durante los segundos del vértigo, se debe abrir el párpado con el índice para observar el nistagmo. En general, se trata de un nistagmo rotatorio que puede no verse bien cuando el paciente tiene los ojos negros. Se deben examinar los pequeños vasos de la conjuntiva para apreciar la rotación.

Al recuperar la posición sentada, se debe apreciar la latencia, la dirección y la duración del nistagmo que se desencadenó con el vértigo. El nistagmo tiene ahora el sentido contrario, rotatorio o vertical inferior; constituye la *inversión*.

Se coloca de nuevo al paciente en la posición desencadenante. En caso de VPPB del conducto posterior, el vértigo y el nistagmo son menos intensos o incluso ausentes; constituye la *habituación* [2].

Después de este diagnóstico, es adecuado proponer una *maniobra terapéutica*.

En 1985, Toupet y Semont [99] publicaron una primera serie de 80 pacientes tratados de esta manera con un éxito inmediato en más del 85 % de los casos. Con su empleo, la técnica se ha precisado. El paciente se encuentra en decúbito lateral, del lado del VPPB, lado que desencadena el vértigo. Una vez terminado el vértigo y el nistagmo, el médico se instala. El paciente sostiene el brazo del médico con ambas manos. Éste imprime un movimiento de balanceo de 180° al paciente quien se encuentra entonces de costado o en decúbito ventral, con la cabeza a 45° hacia el suelo. El paciente percibe después de algunos segundos o minutos un vértigo intenso pero breve y el médico observa un nistagmo rotatorio ageotrópico. La latencia de aparición de esta respuesta de nistagmo y vértigo puede ser inmediata, de 1 a 2 segundos o en ocasiones más larga, hasta 5 minutos. Debe darse el tiempo de que ocurra. Estas manifestaciones reflejan una salida de los otolitos del conducto. En el 80 % de los casos, el paciente se cura inmediatamente [73, 84, 88, 90, 99] pero, en caso contrario, se repite la maniobra [78, 93]. Después de la curación, puede aparecer un nistagmo vertical inferior postural sin vértigo que se suprime con la fijación visual [78].

La *maniobra de Epley* es otra maniobra terapéutica. Hall et al propusieron en 1979 el concepto de canalolitiasis. En el laberinto circulan fragmentos de otoconias y, por acción de la gravedad al desplazarse en el conducto, alcanzan a estimular la cúpula del conducto posterior [16]. Su masa al desplazarse atraería a las masas líquidas. Esto cambiaría las presiones a ambos lados de la cúpula. La masa total de otolitos del utrículo representa 500 µg; 26 000 otolitos, que representan 2 µg, es decir el 0,4 % de la totalidad de los otolitos del utrículo podrían provocar un efecto de cupulolitiasis; 1 200 fragmentos de otolitos podrían provocar un efecto de canalolitiasis, lo cual representaría un peso de 0,09 µg, es decir el 0,02 % de los otolitos del utrículo [40]. Epley [28] y luego Herdman [39] propusieron una maniobra para la evacuación de las otoconias. Comenzando desde la posición desencadenante del VPPB se hace balancear la cabeza del paciente en decúbito dorsal, suavemente hasta la posición opuesta para hacer deslizar los fragmentos de otoconias fuera del conducto posterior y volverlos al utrículo. Luego, se regresa lentamente al paciente a la posición sentado. En los pacientes frágiles [113] o cuando la maniobra clásica es ineficaz después de varios intentos, se prefiere la maniobra de Epley.

Puede ser útil un tratamiento por *habituación vestibular* [15]. Durante el entrenamiento vestibular, el paciente lleva a cabo múltiples veces los movimientos que desencadenan el vértigo. Por habituación, fenómeno de memorización central, el paciente percibe vértigos cada vez menos intensos [54]. En casos muy raros, recidivantes y rebeldes a las maniobras, se lleva a cabo un tratamiento quirúrgico por *neurotomía vestibular* del nervio del conducto semicircular posterior o por obliteración del conducto con cera [57].

Vértigo paroxístico de posición benigno del síndrome de Lindsay-Hemenway

El cuadro clínico se describió en 1965 [50] y asocia un gran vértigo rotatorio inicial debido a una neuritis vestibular seguido de un VPPB del mismo lado en un segundo tiempo. La etiología es clásicamente isquémica por trastorno circulatorio de la arteria vestibular anterior. Esta arteria irriga los conductos semicirculares horizontal y vertical superior y anterior y el utrículo, que pierde sus otolitos. Éstos se recuperan en el conducto posterior indemne y provocan, en el segundo tiempo, el clásico VPPB [98].

Vértigo paroxístico de posición benigno bilateral

La lesión del conducto semicircular posterior puede ser bilateral, en particular después de un traumatismo o en la persona de edad. El paciente se encuentra muy incapacitado por estos vértigos que se desencadenan en múltiples posiciones de la cabeza. El médico provoca vértigo y nistagmo rotatorio geotrópico en posición de Dix y Hallpike derecha e izquierda, con inversión del nistagmo al regresar al ortostatismo [78]. Las maniobras se llevan a cabo de un lado y luego del otro [79].

■ *Maniobra diagnóstica del vértigo postural paroxístico benigno del conducto horizontal*

En el 10 % de los casos, el VPPB no afecta el conducto posterior sino el conducto horizontal. El nistagmo en decúbito lateral es horizontal, en ambas posiciones derecha e izquier-

da. Generalmente no hay vértigo al volver a la posición sentada y el nistagmo persiste algunos segundos, sin invertirse. Existen dos formas: una ageotrópica, la más frecuente y otra geotrópica [19, 52, 55, 78, 79]. El paciente percibe los vértigos sobre todo al darse vuelta en su cama o al acostarse. En decúbito lateral, el paciente presenta un vértigo con las características del VPPB del conducto posterior pero la latencia y la duración son mayores. El nistagmo observado es exclusivamente horizontal, geotrópico (con una fase rápida hacia el suelo) o ageotrópico (lo contrario), en decúbito lateral derecho e izquierdo. Se han propuesto maniobras terapéuticas de desplazamiento de los otolitos que consisten en hacer dar vuelta al paciente acostado en su cama, en el sentido opuesto [108].

Desde los primeros tiempos de la otoneurología, una de las preguntas más difíciles de resolver ha sido diferenciar clínicamente con certeza entre el origen central o periférico del nistagmo de posición con o sin vértigo [4, 82]. El diagnóstico postural también puede encontrarse en:

— la *fístula laberíntica;* consiste en una lesión del laberinto conocida pero relativamente rara. El vértigo y el nistagmo de posición no presentan, a priori, las características esperadas; son signos sugestivos de fístula la cronicidad, la ausencia de características del VPPB del conducto posterior o del conducto horizontal y la hipoexcitabilidad vestibular asociada; se busca un nistagmo espontáneo, el raro signo de la fístula, acufenos o hipoacusia fluctuante que se acentúan con los esfuerzos físicos o esfuerzo de defecación (signo revelador importante) y con la maniobra de Valsalva; las técnicas de diagnóstico por imágenes son útiles y el éxito terapéutico del cierre sistemático de ambas ventanas define la situación;

— un *déficit vestibular* de cualquier etiología puede acompañarse de nistagmo de posición cuando el paciente se acuesta del lado del déficit; cuando un nistagmo espontáneo persiste, puede tratarse de un refuerzo de su intensidad en esta posición;

— el *vértigo postural invalidante* que describieron Janneta et al en 1982 como consecuencia de la compresión de un nervio por un vaso en el ángulo pontocerebeloso ha sido objeto de polémica y controversia; en ocasiones, esta compresión presenta la semiología del síndrome de Ménière [42]. El aspecto retrococlear de los potenciales provocados auditivos del tronco cerebral es sugestivo; el clonazepam debe disminuir los síntomas; las técnicas diagnósticas por imágenes deben ser cuidadosas e irreprochables para poder considerar, en un paciente realmente inválido y no sólo fóbico, una intervención de neurocirugía [7].

La *lesión central* es más rara que la lesión laberíntica pero puede simular un VPPB. Sin lugar a dudas, un accidente vascular del cerebelo o un tumor como el hemangioblastoma del cerebelo [44] pueden presentar un cuadro clínico poco frecuente, de vértigo postural en el cual los signos cerebelosos pueden ser discretos. La presencia de nistagmo de posición sin vértigo, la dirección constante (sobre todo vertical inferior) del nistagmo, la estabilidad de la intensidad del nistagmo pese a la fijación visual, la ausencia de inversión del nistagmo al regresar al ortostatismo, la ausencia de habituación, son todos criterios que sugieren una lesión central. Algunos cuadros son ahora clásicos:

— el *nistagmo de posición vertical inferior* observado en lesiones confirmadas del nódulo cerebeloso [44] o en las malformaciones de Arnold-Chiari [1];

— un *nistagmo de posición sin vértigo mayor* que persiste con la fijación visual es típico de una lesión bulbar o del arquicerebelo [1, 13, 22, 49];

— el *nistagmo de posición con vértigo* que se acompaña de desequilibrio, con frecuencia de gran intensidad, sobre todo en el niño [117]; la topografía etiológica más típica es la parte dorsolateral del piso del cuarto ventrículo; puede tratarse de un tumor, un hematoma o un síndrome de Wallenberg; la compensación es lenta de algunos días a semanas [13]; los demás elementos del examen otoneurológico suelen ser elocuentes.

Se debe ser cuidadoso en la caracterización del nistagmo de posición con o sin vértigo para precisar los diagnósticos y no pasar por alto una afección grave.

OTRAS MANIOBRAS DIAGNÓSTICAS

■ *Signo de Halmagyi*

En el individuo normal, un movimiento alternado de la cabeza en el plano horizontal, en forma oscilatoria o brusca, provoca un movimiento ocular de estabilización rápida cuyo origen es vestibular. En caso de déficit unilateral, estos movimientos rápidos de la cabeza desencadenan algunas sacudidas de recuperación cuya dirección es contralateral al déficit. En caso de enfermedad de Ménière izquierda y con ello déficit vestibular izquierdo, la maniobra de Halmagyi provoca algunas sacudidas dirigidas hacia la derecha [37]. Este signo no es constante.

■ *Signo de Hennebert (1911)*

La compresión o la descompresión del conducto auditivo externo del lado de la enfermedad de Ménière puede provocar verdaderos vértigos y sensaciones vertiginosas con desequilibrio. Puede tratarse de un signo de hidrolaberinto. La variación de presión ejercida sobre la cadena tímpano osicular se transmite a la dilatación sacular [1]. El signo de Hennebert está presente en el 30 % de los pacientes. Según los autores, la variación de presión debe alcanzar 1 500 mm H_2O. En dos tercios de los casos, el signo es más claro con la descompresión que provoca en el conducto auditivo externo la pera de Politzer.

Prueba vestibular calórica clínica

La especificidad de esta prueba consiste en evaluar cada uno de los dos conductos semicirculares externos del oído interno en forma separada y aislada. El conducto semicircular externo puede estimularse con el calor cuando se encuentra en posición vertical, es decir con el paciente en decúbito dorsal, la cabeza de frente y con 30° de elevación. De esta forma, la prueba calórica es excitadora y la prueba fría inhibidora. Esta irrigación induce modificaciones de presión en los conductos semicirculares y, sobre todo, una corriente de convección. La presencia de respuestas vestibulares a la prueba térmica (al aire) en los astronautas en ingravidez prueba que la convección térmica (inexistente ingravidez) no es el único fenómeno estimulante. El gradiente de temperatura que llega al conducto semicircular horizontal por intermedio de las estructuras óseas es cercano a 0,5 °C.

La respuesta a esta estimulación laberíntica podría ser la sensación de vértigo o incluso la desviación de la cabeza y de los índices extendidos pero objetivamente se acepta el reflejo vestibuloocular. La respuesta al estímulo de un laberinto es un nistagmo que aparece, alcanza el máximo y desaparece en un minuto y medio.

TÉCNICA

El protocolo más clásico consiste en irrigar el conducto auditivo externo con agua a 44 °C durante 30 segundos y luego observar el nistagmo provocado hasta su desaparición. Cinco minutos más tarde, es decir, después de haber esperado el tiempo suficiente para no superponer las respuestas, se estimula el otro lado con la misma irrigación a 44 °C y, 5 minutos más tarde, con agua a 30 °C en un lado y luego en el otro.

La posición del paciente es importante. Clásicamente, se prefiere que el paciente esté en decúbito levantando la cabeza y

el tronco 30° con respecto a la horizontal, para colocar el conducto semicircular externo en posición vertical *(fig. 16)*. También puede realizarse la prueba con el individuo sentado con la cabeza hacia atrás a 60°. La prueba también puede comenzarse con el individuo sentado y luego, durante la misma estimulación calórica, solicitar al paciente que se incline hacia adelante con la cabeza hacia abajo para invertir el conducto semicircular e invertir el gradiente térmico. La irrigación se hace clásicamente con agua a 30 y a 44 °C, es decir, más o menos 7 °C con respecto a la temperatura basal de 37 °C. El agua se inyecta mediante un irrigador en el conducto auditivo externo. El protocolo de Freyss consiste en estimular durante 30 segundos, a 150 ml/min y con una presión de 50 cm H_2O. El análisis de la respuesta se lleva a cabo entre los 60 y los 90 segundos después de comenzar el estímulo hasta su culminación. Cuando se emplea aire caliente y frío, se estimula a 27 y a 50 °C a una velocidad de 2 l/min. En todos los casos, la duración total del examen es de alrededor 20 minutos. La evaluación del nistagmo puede hacerse por visión directa estimando la frecuencia del nistagmo inducido entre los 60 y 90 segundos y considerando la dirección de la fase rápida. El registro electronistagmográfico facilita la evaluación: análisis con los ojos cerrados y sobre todo cuantificación de la velocidad de la fase lenta del nistagmo. Actualmente, la informatización de la señal electronistagmográfica y la videonistagmoscopia con videonistagmografía aumentan la precisión de estas medidas. Después de un estímulo térmico caliente en el oído izquierdo, el nistagmo bate hacia la izquierda; después de un estímulo frío en el oído izquierdo, el nistagmo bate hacia la derecha e inversamente en el otro oído. Al final de las cuatro pruebas, a la izquierda y a la derecha, caliente y fría, se obtienen cuatro respuestas.

Los criterios de medida que más se utilizan son la frecuencia, la cantidad de sacudidas rápidas (en el intervalo entre los 60 y los 90 segundos) o la frecuencia máxima, promedio de los cinco valores máximos durante todo el registro; o bien la velocidad de la fase lenta del nistagmo y su disminución temporal, la cumulografía. El criterio más actual es el promedio de los cinco valores máximos de la velocidad de la fase lenta durante el registro.

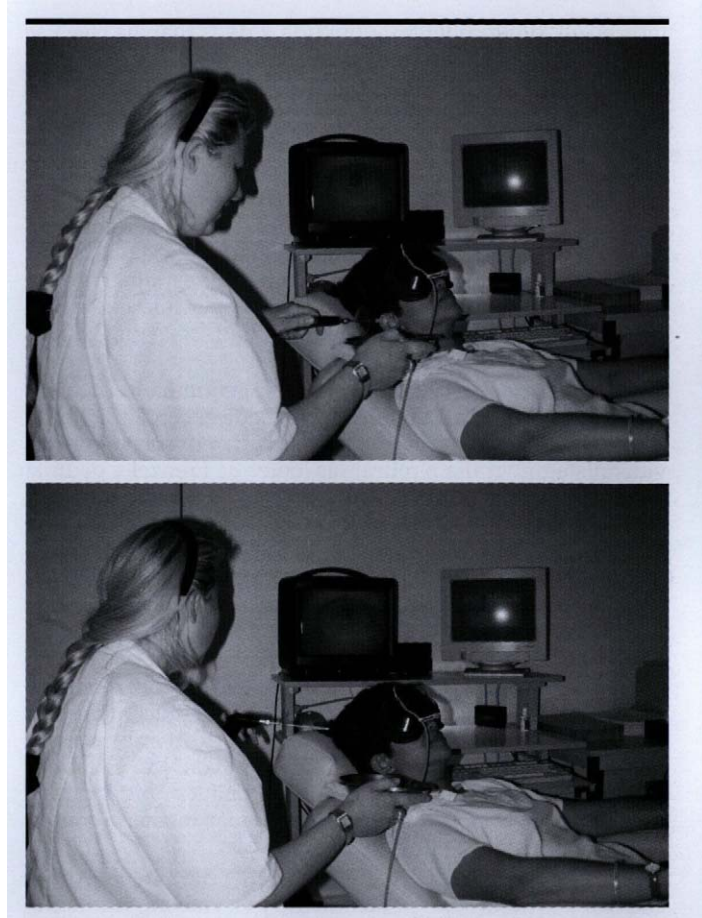

16 *Prueba calórica.*

■ *Prueba calórica bilateral simultánea*

Pialoux propone una prueba calórica simultánea de ambos vestíbulos, con agua a 44 °C o con agua a 30 °C. Freyss y Toupet [31] reprodujeron esta prueba con características mejor calibradas, una representación gráfica y una nueva comprensión de los resultados anormales. Con la estimulación bilateral, parece más sencillo demostrar un déficit unilateral. La aparición de sacudidas nistágmicas verticales, descendentes en la prueba caliente y ascendentes en la prueba fría, refleja una pérdida del control de los centros sobre los conductos semicirculares superiores.

RESULTADOS

Se observan tres resultados principales.

La *excitabilidad vestibular* es la suma de las respuestas obtenidas para cada una de las dos estimulaciones caliente y fría en cada uno de los dos conductos semicirculares horizontales.

La *hipoexcitabilidad vestibular* es un déficit relativo con respecto al otro lado. La comparación entre la excitabilidad de los lados derecho e izquierdo obedece a una exigencia importante, inferior al 15 % en el 90 % de los individuos normales para la frecuencia y al 30 % para la velocidad de la fase lenta. Se calcula según la fórmula de Jongkees: diferencia de ambas excitabilidades izquierda y derecha, sobre la suma de las excitabilidades izquierda y derecha multiplicada por 100.

La *preponderancia direccional del nistagmo* es el predominio de un sentido del nistagmo durante las cuatro pruebas. Suele ser la consecuencia de un nistagmo espontáneo pero puede deberse a una alteración de las vías vestibulares centrales o de la sustancia reticular de la protuberancia. Se comparan los nistagmos izquierdos producidos por el estímulo izquierdo caliente y derecho frío con los nistagmos derechos producidos por el estímulo izquierdo frío y derecho caliente.

La representación gráfica de los resultados ha evolucionado considerablemente en los últimos años. Después de la gráfica de Hallpike que estimaba más la duración de las respuestas nistágmicas, el gráfico de Freyss permitió la evaluación de la frecuencia de los nistagmos durante las cuatro pruebas y compara el mismo gráfico con la velocidad de la fase lenta durante las cuatro pruebas. Actualmente, se prefiere una representación más global de la evolución de la velocidad en el tiempo de la fase lenta para cada una de las cuatro pruebas, dando lugar a un gráfico en doble radio.

Esta prueba puede detectar un déficit vestibular antiguo, bien compensado como el de un neurinoma del acústico que evoluciona lentamente en el ángulo pontocerebeloso, cuando ningún otro elemento de la función vestibular de la oculomotricidad ni de la postura pueden detectarlo. Los fenómenos de compensación pueden alterar la búsqueda de un nistagmo espontáneo en la oscuridad, de un nistagmo provocado por la maniobra de sacudida rápida de la cabeza, la prueba sutil de Hamalgyi [37], la prueba rotatoria pendular amortiguada, la prueba rotatoria pendular con frecuencias múltiples o la más reciente prueba rotatoria impulsiva. En algunas ocasiones el déficit sólo se demuestra con la prueba calórica.

Un déficit vestibular reciente se acompaña de disminución de las respuestas a la prueba calórica del lado de la lesión (al calor y al frío) con respecto al otro lado y de un nistagmo espontáneo en sentido opuesto que proporciona una preponderancia direccional [91]. Las pruebas de los índices, de

indicación, de Romberg, de Fukuda y de la marcha ciega se desvían todas del lado deficitario.

Con el tiempo, cuando el déficit persiste, desaparecen todos los signos del examen con la excepción del déficit vestibular en la prueba calórica; la preponderancia direccional se compensa progresivamente.

La prueba calórica presenta otras utilidades diferentes a la evaluación del déficit vestibular de los conductos semicirculares. En ocasiones, la respuesta exagerada refleja una pérdida del control cerebeloso sobre la función vestibular: hiperexcitabilidad vestibular bilateral [70]. Esta pérdida de control cerebeloso es más acentuada cuando se practica una prueba con fijación visual.

Prueba de fijación visual: en el momento culminante, cuando las respuestas son más intensas, se puede encender la luz, si el paciente se encontraba en la oscuridad, retirar las lentes de videonistagmografía o retirar las lentes de Frenzel y pedir al individuo que mire un objetivo preciso. Normalmente, disminuyen la amplitud y la velocidad del nistagmo. El índice de reducción de la velocidad de la fase lenta debe ser por lo menos del 50 %. Una persistencia anormal reflejaría un control cerebeloso inadecuado de esta función vestibular [21, 67]. Se trata de un signo central muy importante.

Nistagmo pervertido: en ocasiones, el nistagmo producido por la estimulación del conducto semicircular horizontal no ocurre en el plano horizontal sino que presenta un componente rotatorio o vertical; el nistagmo es vertical inferior con los estímulos calientes y vertical superior con los estímulos fríos. Este nistagmo pervertido refleja una lesión del núcleo vestibular superior o del núcleo vestibular mediano contralateral al estímulo calórico [22, 97, 104].

El componente vertical de los nistagmos durante la prueba calórica puede evaluarse fácilmente por videonistagmografía infrarroja [76].

La prueba vestibular calórica en el niño no plantea problemas mayores. Con tacto y suavidad se muestra al joven paciente la temperatura del agua que va a recibir en el oído. Eventualmente se irriga un poco el oído de la madre o se simula la operación en la oreja de un animal de peluche y se busca ayuda para sostener la cabeza y los brazos del niño. La irrigación dura 30 segundos como en el adulto. En ocasiones, se prefiere una estimulación con freón [45]. Se colocan las lentes de Frenzel o de videonistagmoscopia, después de haberlas ensayado en el animal de peluche para mostrarle cómo se ven de grandes los ojos. Se invita al niño a abrir los ojos pero, si no quiere, se llama su atención con una historia o una canción y se mide el nistagmo. En ocasiones, el niño sólo abre los ojos durante 10 segundos; en este caso, se extrapola el resultado a las condiciones habituales, mediante una regla de tres. Es importante contar con ayudantes: unos sostienen la cabeza, los brazos, los lentes y otros se ocupan de la mirada del niño y controlan el cronómetro mientras otro cuenta. La videonistagmografía computadorizada ha simplificado esta última etapa.

Hasta entonces, el dogma era que un déficit vestibular sólo podía verse cuando la lesión era periférica, laberíntica o nerviosa pero también puede verse en caso de lesión central.

En conclusión, se puede afirmar que la prueba calórica es la principal prueba para revelar un déficit vestibular unilateral. Constituye el medio primordial para el diagnóstico de los vértigos.

Registro de los movimientos oculares

Cuando el paciente pide la cita, se le informa sobre la duración de la prueba y las posibles interacciones medicamentosas con la función vestibular. Se le recomienda que se abstenga durante 4 días de tomar medicamentos vestibulopléjicos potentes como la cinaricina o la flunaricina cuya vida media es de 18 días. Para la betahistina que es poco vestibulopléjica, es suficiente con una interrupción de 24 horas. El extracto de *Ginkgo biloba* y la acetileucina no son vetibulopléjicos. Es más difícil conseguir la abstención de medicamentos neurolépticos, sedantes y puede ser imposible suprimir la carbamazepina en un tratamiento para neuralgia facial y sobre todo un antiepiléptico; ambos tienen un efecto sobre la función vestibular y la oculomotricidad. Es prudente recordar que la ingestión de alcohol puede crear pequeños signos de tipo central; es preferible abstenerse de alcohol en la comida que precede el examen.

Existen dos modos de registro de los movimientos oculares: el registro eléctrico del potencial corneorretiniano como en la electronistagmografía y la electrooculografía y el registro con cámara infrarroja que filma el movimiento del ojo como en la videonistagmografía y su complemento, la videooculografía.

El ojo es un dipolo eléctrico. El desplazamiento del ojo en la órbita modifica el potencial corneorretiniano. Los electrodos colocados en el plano horizontal y en el plano sagital a cada lado del ojo permiten registrar estos desplazamientos; la corriente captada es del orden de 0,1 µV y se amplifica. Por medio de la informática se realiza un análisis preciso y fiable de la velocidad de las fases lentas del nistagmo. La electronistagmografía registra las respuestas oculares de las pruebas calóricas, rotatorias pendulares, la prueba de rotación sobre un eje inclinado con respecto a la gravedad (REIG) y las pruebas oculográficas (pruebas de seguimiento, de sacudidas y optocinéticas). Los electrodos se colocan en el plano horizontal y en el plano sagital de cada ojo. La retina tiene una actividad positiva con respecto a la córnea y este dipolo corneorretiniano, cuyo eje corresponde prácticamente al eje óptico, hace variar los campos eléctricos perioculares durante los desplazamientos. Los electrodos de plata clorurada recubiertos con una sal de plata se colocan sobre la piel previamente pulida. La piel se pule con una piedra pómez después de quitar la grasa con una mezcla de alcohol y éter; los electrodos se sostienen con una cinta adhesiva pequeña.

La electronistagmografía y la electrooculografía eran anteriormente el único medio para el registro los movimientos oculares. Actualmente, las reemplazan en el adulto la videonistagmografía y la videooculografía. Éstas permiten una videograbación de los movimientos oculares, un análisis computarizado de las respuestas y dejan la cabeza libre para los movimientos.

El examen vidonistagmográfico se realiza en la oscuridad por medio de una videocámara en miniatura sensible a los rayos infrarrojos que se coloca bajo una máscara totalmente oclusiva. Este examen permite el registro de los movimientos oculares espontáneos y luego los provocados por las pruebas calóricas y rotatorias.

En los exámenes oculográficos se prefiere utilizar dos cámaras en campo libre (una para cada ojo) que permiten examinar cada ojo, inmovilizando la cabeza del paciente en una mentonera. La videooculografía registra las pruebas de sacudidas aleatorias a 10, 20 y 30° por segundo y permite evaluar las eventuales hipometrías o hipermetrías, sugestivas de lesión del cerebelo. Las pruebas de seguimiento ocular realizadas a 20, 30 y 40° por segundo evalúan la uniformidad de los movimientos oculares. La existencia de sacudidas en el seguimiento puede reflejar también una lesión cerebelosa.

La calibración estándar de estas cámaras es de 25 imágenes por segundo pero, mediante un artificio del barrido de la imagen, se pueden recoger 50 semiimágenes por segundo gracias a la utilización de tramas discriminadas pares e impares [76].

Para poder registrar los movimientos oculares, es importante evitar el parpadeo que interrumpiría la señal o modi-

ficaría las señales eléctricas. Se aplica una gota de oxibuprocaína en el fondo de saco palpebral inferior para anestesiar levemente al paciente durante el examen.

Las medidas de los movimientos oculares requieren una calibración. El paciente debe observar alternativamente objetivos cuya distancia se conoce. Se trata de una medida trigonométrica en la cual es primordial la distancia del paciente con respecto al objetivo. El desplazamiento ocular corresponde a la rotación del globo y la extrapolación deja de ser perfectamente lineal a partir de 30 a 40° de mirada excéntrica. Una calibración más fina corrige estas deformaciones.

Por convención, las desviaciones de los movimientos oculares hacia la derecha se representan hacia arriba sobre el papel o sobre la pantalla de visualización y aquellos hacia la izquierda se dirigen hacia abajo. Los movimientos verticales siguen la lógica del movimiento hacia arriba y hacia abajo.



17 *Prueba de la vertical visual subjetiva.*

Exploraciones vestibulares otolíticas

En los últimos diez años, el mejor conocimiento de los síndromes de vértigo ha permitido el desarrollo de exploraciones funcionales vestibulares [14]. Hasta ahora, el único aparato estudiado en la práctica era el conducto vestibular horizontal (con las pruebas calóricas y rotatorias). Actualmente, las recientes exploraciones funcionales vestibulares permiten el estudio del aparato vestibular otolítico; entre ellos, el estudio de la vertical visual subjetiva, los potenciales provocados vestibulares miogénicos y la prueba REIG.

PRUEBA DE LA VERTICAL VISUAL SUBJETIVA

La vertical subjetiva es la estimación por parte del individuo de la vertical física. Su percepción es resultado de la integración de diferentes modalidades sensoriales (visuales y propioceptivas) y vestibulares otolíticas [9]. El paciente se encuentra en un cuarto oscuro y debe poner en posición vertical una barra fluorescente con la ayuda de un control remoto *(fig. 17)*. El individuo normal coloca correctamente la barra con un margen de error inferior de 2 a 4°. En la fase aguda de la neuritis vestibular, se observa generalmente una desviación franca (de 5 a 15°) de la vertical subjetiva hacia el lado del déficit vestibular unilateral reciente agudo. La vertical subjetiva no se modifica en caso de lesión vestibular bilateral. En caso de lesión otolítica unilateral aguda, existe una desviación importante hacia el lado de la lesión. Esta desviación tiende a desaparecer en unas semanas o meses y refleja la compensación vestibular [106].

POTENCIALES PROVOCADOS VESTIBULARES MIOGÉNICOS

El sáculo, órgano otolítico, posee una sensibilidad a una gama de frecuencias que permite estimularlo con los clics acústicos. Se puede poner de manifiesto una respuesta subclínica de orientación de la cabeza mediante potenciales provocados miogénicos por medio de unos electrodos colocados sobre el músculo esternocleidomastoideo. Estos reflejos están presentes en el 70 % de los individuos normales, con umbrales acústicos de 80 a 90 dB. La ausencia unilateral de esta respuesta indica un déficit sacular.

Se aplican a un oído estímulos sonoros (clics de alta frecuencia [20]) de alta intensidad (100 dB) y corta duración (100 milisegundos) mediante auriculares, a una frecuencia de 5 Hz para estimular el sáculo. Los potenciales miogénicos que desencadena este estímulo sonoro se captan en el tercio superior de los músculos esternocleidomastoideos. Durante el registro, el paciente se coloca en decúbito dorsal y levanta la cabeza para que sus músculos esternocleidomastoideos se encuentren contraídos *(fig. 18)*.

La amplitud de los potenciales provocados se correlaciona con la amplitud electromiográfica de la contracción de los músculos esternocleidomastoideos. Luego, los potenciales provocados miogénicos se amplifican, filtran y promedian. Las ondas precoces registradas (P13 y N23), cuya amplitud y latencia pueden medirse, reflejan el estado funcional del sáculo y la activación de las vías saculoespinales *(fig. 19)*.

Esta prueba ofrece dos ventajas mayores:

— explora selectivamente la función del sáculo y de las vías saculoespinales;

— no se normaliza con la compensación central posterior a una lesión vestibular y es la única prueba otolítica estrictamente unilateral.

Presenta una utilidad triple [20]: diagnóstica, pronóstica y terapéutica. Por ejemplo, en caso de arreflexia vestibular bilateral detectada con las pruebas calóricas, permite determinar la existencia o ausencia de una función residual sacular, la cual constituye un elemento valioso para el reeducador.

ROTACIÓN SOBRE UN EJE INCLINADO CON RESPECTO A LA GRAVEDAD: REIG

El estímulo para esta prueba de la función otolítica son rotaciones a velocidad constante alrededor de un eje inclinado con respecto al eje de gravedad. La prueba se denomina REIG u *off vertical axis rotation* (OVAR) y consiste en estudiar las respuestas nistágmicas otolíticas globales. Esta estimulación vestibular otolítica se realiza con la ayuda de una silla rotatoria inclinable controlada por computadora [18, 112]. Se registra la respuesta vestibuloocular en la oscuridad por electronistagmografía o videooculografía. Se imprime a la silla una aceleración rotatoria breve y luego un movimiento rotatorio constante (60° por segundo) siguiendo un eje vertical para estimular los conductos semicirculares horizontales. A una velocidad constante, la respuesta de los conductos se anula progresivamente. Luego, se inclina la silla 13° con respecto al eje de la gravedad, conservando la velocidad constante de 60° por segundo, para estimular selectivamente el aparato vestibular otolítico. Este estímulo se realiza en sentido horario y antihorario. El análisis del nistagmo inducido por esta estimulación permite evaluar el funcionamiento de los sistemas otolíticos derecho (rotación horaria) e izquierdo (rotación antihoraria). La respuesta ocular es un nistagmo complejo que incluye un componente horizontal, un componente vertical y un componente de rotación del globo ocular. Las respuestas se registran en el plano horizontal y el plano sagital: las velocidades de las fases lentas de los nistagmos describen una modulación que depende del ciclo de rotación

18 *Potenciales provocados vestibulares: instalación del paciente.*

de la silla. Se mide la amplitud de la modulación de los componentes verticales y horizontales y el componente continuo (o sesgo que corresponde al desfase de la media de la sinusoide con respecto al cero).

La prueba de REIG es útil para determinar las lesiones del sistema otolítico [18, 87]:

— en las lesiones vestibulares agudas (neuritis, laberintectomía) pues los fenómenos de compensación central rápidamente ocultan la asimetría de las respuestas a la prueba REIG enmascarando el déficit otolítico; estas asimetrías en la prueba REIG permiten diferenciar las lesiones vestibulares totales (de los conductos y otolíticas) de las parciales (únicamente de los conductos); estas últimas pueden recuperarse más fácilmente;

— en una lesión vestibular fluctuante, en la cual el carácter fluctuante de la lesión evita la compensación central. Por ejemplo, en las fístulas perilinfáticas traumáticas, la prueba pone en evidencia una preponderancia direccional dirigida hacia el lado lesionado y refleja la irritabilidad otolítica que indica la presencia de una fístula.

En un estudio se examinaron 400 personas [87] y se estudiaron principalmente 10 patologías: el déficit bilateral congénito o progresivo, lesiones ototóxicas (intoxicación por aminoglucósidos, por ejemplo), pacientes con VPPB, neuritis vestibular o síndrome de Lindsay-Hemmenway, enfermedad de Ménière, vestibulopatía recurrente, inestabilidades o verdaderos síndromes otolíticos, fístula laberíntica o deficiencias excepcionales. Las principales observaciones fueron que puede determinarse la lateralidad de las lesiones, diferenciarse las patologías de los conductos semicirculares, de las patologías de los otolitos y pueden ponerse de manifiesto quejas inexplicadas de desequilibrio (lateropulsiones reales o percibidas durante la marcha o en un vehículo, acompañadas generalmente con asimetría de las respuestas). De esta manera, pueden detectarse las patologías otolíticas. Una lesión otolítica unilateral periférica reciente y masiva muestra una amplitud y modulación muy bajas durante las rotaciones del lado de la lesión.

En la lesión vestibular bilateral, esta prueba permite distinguir entre las lesiones de los conductos semicirculares horizontales propiamente dichas y la lesión otolítica.

POTENCIALES PROVOCADOS VESTIBULARES CORTICALES

Se instala al individuo en una silla de estimulación que presenta un eje Z (el eje vertical) y se inducen estimulaciones lo más puntuales posibles (60 milisegundos), aceleración hacia abajo, seguida de una frenada hacia abajo, aceleración hacia arriba y luego frenada hacia arriba en una altura de 10 cm. La aceleración varía de 0,05 a 0,4 g. Se registran los potenciales corticales provocados de origen otolítico mediante electrodos de electroencefalografía, insensibles a los movimientos. Una cartografía cerebral permite poner de manifiesto cinco puntos de respuestas vestibulares otolíticas en cada hemisferio. La latencia y las características permiten evaluar esta respuesta original [5].

PRUEBA DE SUPRESIÓN CON LA INCLINACIÓN DE LA CABEZA

La inclinación de la cabeza suspende la respuesta vestíbulo ocular posrotatoria. Después de una rotación (sin fijación de la mirada, es decir con los ojos abiertos en la oscuridad) de 10 vueltas (una vuelta en 3 segundos = 120° por segundo de velocidad angular) se provoca una interrupción brusca, sin fijación visual, con los ojos abiertos y luego se mide durante 5 segundos la velocidad de la fase lenta del nistagmo. Luego se inclina la cabeza hacia adelante y se realiza una segunda medida de la velocidad de la fase lenta del nistagmo durante 5 segundos.

En el individuo normal o en las lesiones de los conductos semicirculares, después de inclinar la cabeza, el nistagmo disminuye considerablemente. El nistagmo disminuye poco en caso de lesión del nódulo cerebeloso o de los órganos otolíticos [103].

MEDIDA DE LA CONTRARROTACIÓN OCULAR POR REDES DE NEURONAS

Los conductos semicirculares y los otolitos participan en la estabilización de la mirada para mantener una visión estable y de buena calidad. Cuando se inclina lateralmente la cabe-

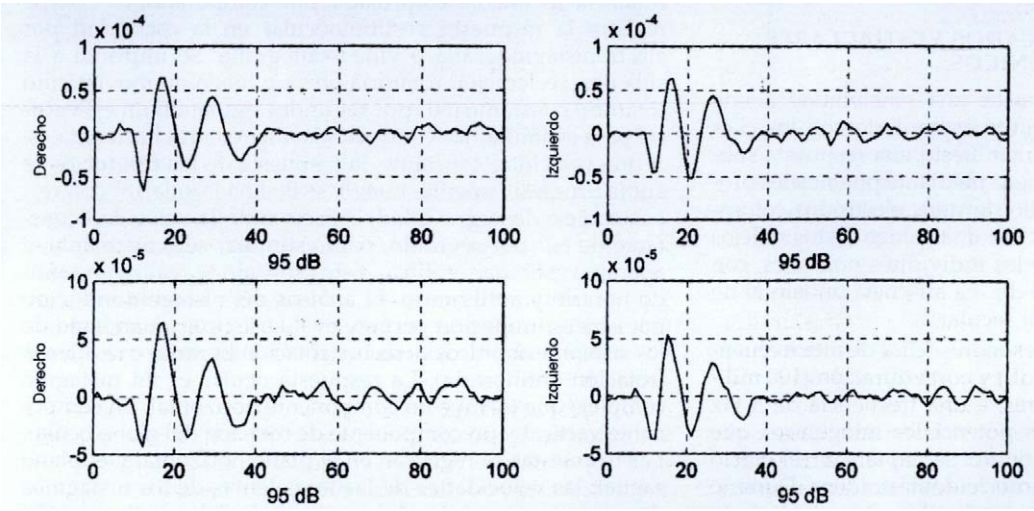

19 *Potenciales provocados vestibulares: registro de los potenciales miogénicos. Ondas P13 y N23: resultado normal.*

za a 60°, los músculos oculomotores giran el ojo en el sentido opuesto de 6° (promedio en el individuo joven). La contrarrotación es insuficiente para enderezar la imagen. En la corteza se lleva a cabo otra rotación gracias a la información proveniente de los otolitos. Esta rotación es difícil de observar directamente y en videonistagmoscopia.

Posturografía

Todo individuo erecto inmóvil presenta oscilaciones que le permiten mantener su centro de gravedad dentro del polígono de sustentación. La posturografía es el análisis de la postura sobre un trazado escrito. Se puede hablar también de posturometría. El análisis posturográfico del equilibrio del individuo puede realizarse en diversas condiciones: en un plano estable en posición de Romberg con los ojos abiertos, con o sin un entorno visual distractor y luego con los ojos cerrados; después se practican las mismas secuencias en un plano inestable. El objetivo es comprender cómo utiliza el paciente estas informaciones para mantener su equilibrio: si depende de una información sensorial o si, por el contrario, es totalmente independiente de esta información visual, propioceptiva o vestibular.

Las plataformas y sus diferentes condiciones de prueba constituyen formas diversas para evaluar el equilibrio. No son redundantes sino complementarias (como ocurre con las diferentes pruebas audiométricas o las pruebas de memoria o de las funciones superiores).

Diferentes plataformas de posturografía permiten un estudio estático y dinámico [116, 58] del equilibrio, evaluando diversas variables como la longitud del desplazamiento del centro de presión de los pies durante un tiempo definido y la superficie de evolución del centro de gravedad. Una técnica diferente permite un análisis multisegmentario [107] del cuerpo en equilibrio por medio de bobinas magnéticas con bucles de inducción [76] colocadas en diversas partes del cuerpo, generalmente una en la cabeza y otra en la cadera. Proporcionan medidas precisas en tres planos sobre una gran superficie de evolución. El paciente no tiene que permanecer firme sino que puede moverse libremente.

Estos exámenes posturográficos estáticos y dinámicos permiten un enfoque más global y funcional del paciente con vértigo y desequilibrio.

SISTEMA POSTURAL FINO

El centro de gravedad del hombre normal erecto se sitúa por delante de la tercera vértebra lumbar. La superficie estrecha de las plantas de los pies soporta por sí sola todo el peso del cuerpo. La proyección al suelo del centro de gravedad corresponde al polígono de sustentación [59]. Estos límites son muy estrechos. El hombre oscila como un péndulo invertido. La amplitud de esta oscilación no sobrepasa los 4° de arco. Esta situación elemental, primordial del hombre erecto, se encuentra bajo una regulación muy estrecha que ejerce el sistema postural fino, un subsistema de la regulación vestibuloespinal [33]. La eficacia de un individuo en la regulación del equilibrio postural en posición de Romberg es independiente de su eficacia en movimiento, evaluado en la posturografía dinámica o durante la marcha. Las diferentes modalidades de equilibración recurren a las mismas entradas sensoriales, a la misma regulación cerebelosa y a las mismas vías descendentes pero tratan independientemente cada uno de los subsistemas del equilibrio [72]. Ninguna técnica de posturografía reemplaza a las demás; globalmente todas amplían el campo de exploración del equilibrio.

EXAMEN POSTUROGRÁFICO ESTÁTICO

La plataforma es estable y conlleva tres medidores de fuerza. La adquisición de las coordenadas y abscisas con respecto al centro del polígono de sustentación se logra generalmente en 51,2 segundos. Se controla el entorno visual: objetivo visual a 90 cm, con los ojos abiertos, buena iluminación 2 000 lx y eventualmente se corrige la agudeza visual según la costumbre del paciente.

Se coloca un molde de cartón de la talla del paciente bajo la placa de plexiglás de la plataforma para que el centro de su polígono de sustentación se encuentre 3 cm por detrás del centro eléctrico de la plataforma. Se separan los talones 2 cm, con los pies a 30°. Para otras plataformas, una talonera en plexiglás permite colocar los pies del paciente en el centro. Se solicita al paciente que permanezca de pie, derecho, con los brazos a lo largo del cuerpo y que permanezca lo más inmóvil posible. Se lleva a cabo un primer registro para mostrar la prueba al paciente, sin conservar la medida.

Se realizan dos pruebas principales: una con los ojos abiertos en plena luz y otra con los ojos cerrados en la oscuridad.

El sistema de visión estabilizada consiste en realizar la prueba con la cabeza del paciente en un farol chino iluminado en el interior. El paciente sólo ve el ambiente estabilizado y no sus propios movimientos. Este conflicto sensorial perturba sobre todo a los individuos con dependencia visual, que suelen ser los pacientes con vértigo [34, 88, 89, 114].

La interposición de un recubrimiento de espuma entre las plantas de los pies del paciente y la plataforma que disminuye la información táctil o el empleo de un soporte con dimensiones inferiores son condiciones que perturban la propiocepción y evalúan mejor la participación visual y vestibular en la conservación del equilibrio.

Las variables estudiadas son las siguientes:

La *superficie*: la variable «superficie» es la superficie de la elipse de confianza que contiene el 90 % de las posiciones (del centro de presión, tomadas durante el registro). La superficie normal es de 100 $mm^2 \pm 50$, con los ojos abiertos y de 225 $mm^2 \pm 100$ con los ojos cerrados.

La *longitud normalizada*: la variable longitud en función de la superficie (LFS) representa una estimación de la energía consumida por el individuo para controlar su postura ortostática. La LFS normal es 1 a los 20 años, con los ojos abiertos.

El *cociente de Romberg*: el cociente Romberg es el cociente de la superficie con los ojos cerrados y la superficie con los ojos abiertos, multiplicado por 100. Este cociente refleja la utilización de la visión para el control postural;

La *variable* VFY: en el individuo normal, la variancia de la velocidad de desplazamiento durante el examen se correlaciona muy bien ($r = -0,92$) con la posición media en Y (anteroposterior). Esta variable denominada simplemente VFY refleja la distancia (euclidiana) del individuo con respecto a los valores normales. El valor normal es por definición 1 (con una desviación tipo de 2,88).

Los siguientes son algunos elementos de interpretación de los resultados de la posturografía estática:

— el aumento de la superficie refleja una dificultad para conservar el control del equilibrio;

— concepto de ceguera postural; cuando el cociente de Romberg es cercano a 100, el individuo no utiliza su visión para controlar mejor su postura; esto se observa en patologías vestibulares agudas como la neuritis vestibular [33], las patologías vestibulares en general [88, 89], la heteroforia, la lumbalgia, las lesiones del arquicerebelo y en individuos muy ancianos [88, 89];

— la variable VFY refleja la eficacia del tono muscular según la tensión muscular de la celda posterior de la pierna; cuando el tono disminuye, la variable VFY aumenta; éste es un efecto de los relajantes musculares; también se encuentra un VFY muy aumentado en los pacientes muy ancianos [88, 89].

POSTUROGRAFÍA DINÁMICA DE BESSOU O ESTABILOMETRÍA EN BASE CILÍNDRICA

El elemento mecánico de la plataforma de Bessou et al [10], el estabilómetro, es una plancha con base cilíndrica. Dos potenciómetros fijos sobre la plataforma y montados en paralelo captan el ángulo de ésta con respecto a la vertical mediante una palanca. Las ventajas mecánicas del estabilómetro se deben al carácter virtual del eje de rotación. Las reacciones de equilibración no sólo inclinan el estabilómetro sino que lo hacen avanzar deformando así el polígono de sustentación.

PLATAFORMA DE POSTUROGRAFÍA DINÁMICA TOENNIES

Un motor hace oscilar la plataforma de fuerza [57, 58]. El constructor propone dos pruebas dinámicas, una a 4° a una velocidad de 50° por segundo, la otra más lenta a 0,5 Hz. El registro electromiográfico simultáneo permite analizar las latencias de las actividades musculares de control del equilibrio.

PLATAFORMA DE POSTUROGRAFÍA DINÁMICA

Una plataforma clásica de fuerza mide el centro de presión de los pies con el paciente de pie inmóvil, con los ojos abiertos y luego cerrados. Después se realiza la prueba con los ojos abiertos mirando el desplazamiento seudoaleatorio en una proyección de imágenes optocinéticas sobre el gran espacio de la pared opuesta [102, 116]. La plataforma de fuerza está montada sobre un potente juego de resortes. Estas tres condiciones de las pruebas posturográficas se repiten sobre una plancha inestable. Las principales características de la prueba, simplicidad de la medida y robustez del material, explican su amplia difusión.

El campo de las exploraciones funcionales y de la reeducación vestibular se enriqueció con un sistema de biorretroalimentación sonora y objetivos virtuales, en el cual el paciente debe colocar su centro de presión, y con un juego de palancas neumáticas que permiten modificar la posición de la plataforma [34, 116].

Sería reductor considerar el cuerpo humano como un bloque único. Poco a poco aparecieron técnicas multisegmentarias de análisis.

POSTUROGRAFÍA MULTISEGMENTARIA

La posturografía multisegmentaria analiza la posición de los diferentes segmentos del cuerpo en el espacio [107]. Puede llevarse a cabo tratando las imágenes adquiridas mediante videocámaras situadas en los tres planos del espacio. Una técnica reciente más sencilla utiliza pequeños sensores colocados en diferentes partes del cuerpo (uno en la cabeza y otro en la cintura), sensibles a los campos magnéticos producidos por las sondas colocadas bajo el paciente. La originalidad de este método consiste en la medida real del desplazamiento del cuerpo y no la medida indirecta a partir de la medida de la presión de los pies. El análisis de la posición de los sensores en el espacio permite una descripción precisa de la estrategia de equilibración que utiliza el paciente cuando se imponen diversas coerciones a su sistema de equilibración. La energía que consume el individuo también puede evaluarse estudiando los vectores de aceleración que conllevan las reacciones posturales. Esta posibilidad de conocer los desplazamientos de los diferentes segmentos del cuerpo y sus límites, sin riesgo de caída, constituye la base de los programas de reeducación. El paciente puede ver y luego sentir dónde están sus límites, cuáles son las reacciones adecuadas y cómo progresan a lo largo de la reeducación. El empleo de sensores de posición colocados en el cuerpo proporciona un mejor enfoque en el análisis del equilibrio, mediante la observación de los desplazamientos de los segmentos del cuerpo. La multiplicación de estos sensores debería suministrar una buena representación de los desplazamientos del centro de gravedad. Las medidas se llevan a cabo en una plataforma estable con los ojos abiertos y cerrados y luego sobre una plataforma plana con base cilíndrica que se balancea en el eje lateral o en el eje anteroposterior y luego con otras dos pruebas que se describen a continuación.

La *respuesta impulsiva* en posturografía multisegmentaria [107] analiza la reacción de recuperación del individuo durante el balanceo posterior de la plancha (de 6 a 35° por segundo). No se advierte al paciente el momento del balanceo. El individuo frena la retropulsión con una aceleración anterior refleja, de la cual se analiza la latencia y la amplitud. La prueba se repite tres veces con los ojos abiertos y luego cerrados. Se observa que la repetición de los balanceos induce un aumento significativo de la latencia y una disminución de la amplitud de la aceleración. Esta evolución se interpreta como un aprendizaje normal e inconsciente para una optimización del gasto energético. Con esta medida se evalúa la capacidad de aprendizaje. La posturografía multisegmentaria permite una descripción precisa de la estrategia de equilibración que utiliza el paciente. Como se conoce la posición de los segmentos del cuerpo, se puede estimar el riesgo efectivo de pérdida del equilibrio cuando ocurren los movimientos de corrección.

Las latencias se encuentran reducidas en un paciente con arreflexia vestibular bilateral cuando debe mantener los ojos cerrados.

Los pacientes con vértigo fóbico reaccionan prematuramente con una energía desproporcionada a los cambios inocuos de su equilibrio.

En las lesiones centrales, del arquicerebelo o extrapiramidales se aumentan significativamente las latencias de las respuestas pero suele conservarse la capacidad de aprendizaje.

La *medida del campo de postura* es otra prueba de posturografía multisegmentaria [107]. Esta prueba mide la superficie máxima de desplazamiento voluntario del cuerpo, es decir de la cabeza o de la cadera, con los pies inmóviles y los brazos a lo largo del cuerpo. Este límite de estabilidad es la capacidad de movilización del cuerpo sin caerse. El desplazamiento se efectúa voluntariamente en todos los ejes del plano horizontal hasta el límite de la pérdida de equilibrio. Esta medida se lleva a cabo en estrategia de caderas y luego de tobillos, con los ojos abiertos y luego cerrados.

El principal resultado anormal consiste en una reducción del desplazamiento.

Esta posibilidad de conocer mejor los desplazamientos de los diferentes segmentos del cuerpo (caderas, tobillos, etc.) y sus límites sin riesgo de caída constituye la base del programa de reeducación del individuo con déficit vestibular, sobre todo cuando es bilateral y el paciente es anciano. El paciente puede visualizar en pantalla por biorretroalimentación el estado anterior de la superficie descrita para luego sentir mejor dónde se encuentran los límites, cuáles son las reacciones adecuadas y cómo progresan las mismas durante la reeducación.

Exploración de los trastornos auditivos

En caso de déficit vestibular o ante una queja auditiva (hipoacusia o acufenos) se solicitan sistemáticamente el audiograma con impedanciometría y los potenciales provocados auditivos [92].

Técnicas de imágenes

La elección de las técnicas de imágenes se orienta mediante el examen clínico y las exploraciones funcionales cocleovestibulares [6, 7].

En caso de VPPB típico, las técnicas de imagen son superfluas. Únicamente se proponen en las formas atípicas o resistentes a las maniobras terapéuticas, cuando los otolitos no pueden aún visualizarse, para establecer el diagnóstico diferencial y ante todo para eliminar:

— una fístula laberíntica, incluso sin signos cocleares;

— un tumor de la fosa posterior (sobre todo un hemangioblastoma del cerebelo) [44, 49];

— un rara compresión cocleovestibular de un nervio por un vaso (*disabiling positionnal vertigo* [42]);

— una malformación de Arnold-Chiari.

En caso de *enfermedad de Ménière* típica no se requieren técnicas de imagen. Sin embargo, una auténtica enfermedad de Ménière puede revelar un tumor del saco endolinfático o un meningioma cuando la sintomatología vertiginosa se acompaña de cefaleas homolaterales.

Cuando en ocasiones la enfermedad de Ménière evoluciona rápidamente y la lesión auditiva afecta más a las frecuencias agudas o se bilateraliza rápidamente, se debe pensar en una enfermedad autoinmunitaria.

Cuando el examen audiométrico no es típico, se debe sospechar una forma engañosa de otoespongiosis coclear, una fístula laberíntica con o sin colesteatoma o un neurinoma (*fig. 20*), incluso coclear.

En caso de *neuritis vestibular* típica no se requieren imágenes diagnósticas.

Se debe descartar inicialmente y por principio un neurinoma mediante los potenciales provocados auditivos y vestibulares.

Cuando el déficit en las pruebas calóricas no es muy acentuado o cuando existen signos de lesión central clínicos o en videonistagmografía y videooculografía, debe descartarse una lesión aguda de la fosa posterior como un síndrome de Wallenberg o un accidente isquémico transitorio del cerebelo [46].

Frente a todo dolor cervical homolateral asociado con este cuadro, no debe dudarse en solicitar de urgencia un ecodoppler de los vasos del cuello para descartar una disección de la arteria vertebral.

En un contexto traumático debe pensarse en las diferentes formas de fractura del peñasco, hasta la fístula laberíntica.

Durante el buceo en apnea o con tanque, se debe sospechar una ruptura de ventana, incluso en caso de accidente por descompresión.

Los síntomas de un síndrome otolítico pueden tener un origen periférico o central en todas las afecciones vestibulares conocidas. La lógica del examen clínico debe orientar la indicación de las técnicas de imagen diagnósticas [103].

Ante una sospecha de lesión central se solicitan sistemáticamente técnicas de diagnóstico por imágenes: tomografía cerebral computadorizada con inyección de medio de contraste en el paciente de edad avanzada, imágenes por resonancia magnética (RM) del cerebro en el paciente más joven [1, 6, 13, 49] para eliminar una lesión desmielinizante.

En la práctica se solicita:

— una tomografía cerebral computadorizada con inyección para buscar un tumor o un accidente vascular cerebral de la fosa posterior o en caso de enfermedad degenerativa en el individuo de edad avanzada;

— una tomografía computadorizada de los peñascos con inyección para buscar un tumor del saco endolinfático o un meningioma, otoespongiosis, fístula laberíntica con o sin colesteatoma, neurinoma del acústico, fractura del peñasco o ruptura de las ventanas por barotraumatismo;

20 *Schwannoma vestibular que comprime el tronco cerebral, el IV ventrículo y el cerebelo (imagen por resonancia magnética, T2).*

— tomografía cerebral computadorizada o RM cerebral de perfil para buscar una malformación de Arnold-Chiari;

— una RM cerebral con inyección de gadolinio para buscar un tumor, un accidente vascular isquémico de la fosa posterior, una enfermedad desmielinizante, una ataxia episódica familiar, enfermedad autoinmunitaria o neurinoma del acústico;

— una angiografía RM cerebral con reconstrucción en 3D para buscar la compresión de un nervio por un vaso o un accidente vascular cerebral;

— un ecodoppler de los vasos del cuello y transcraneano para buscar una disección de la arteria vertebral o una estenosis arterial.

Exámenes de laboratorio

En las lesiones vestibulares corrientes no suelen necesitarse análisis de laboratorio.

Ante una lesión vestibular unilateral o bilateral rápidamente evolutiva, recidivante o fluctuante, pese a su rareza, debe plantearse la posibilidad de una enfermedad autoinmunitaria. Se solicitan los siguientes exámenes sanguíneos: hemograma con velocidad de sedimentación, glucemia, pruebas de función renal, estudio tiroideo, proteína C reactiva, electroforesis de proteínas, prueba de hemaglutinación para *Treponema pallidum* (VDRL), anticuerpos antinucleares, antimielinas, anticardiolipinas (lupus con síndrome antifosfolípidos), anticitoplasma (granulomatosis de Wegener), antineutrófilos y búsqueda de un déficit de proteína S.

Enfoque diagnóstico del vértigo

Pese a todos los progresos técnicos, la etapa más importante del diagnóstico siguen siendo la anamnesis y el examen clínico. Se puede decir que existen cuatro patologías vestibulares principales que se manifiestan con vértigo o desequilibrio: vértigos similares al VPPB, a la enfermedad de Ménière, a la neuritis vestibular y desequilibrios que sugieren una disfunción otolítica, un neurinoma del acústico y una lesión central. En los pacientes con estos exámenes normales se plantea el diagnóstico de angustia postural fóbica o de manifestaciones histéricas. El desequilibrio del individuo de edad avanzada implica un cuadro más complejo.

VÉRTIGO DE POSICIÓN PAROXÍSTICO BENIGNO

Es un vértigo breve que no excede los 20 segundos en la gran mayoría de los casos. Generalmente, el individuo se queja de vértigo al acostarse o al darse vuelta en su cama sobre todo hacia un lado pero también al levantarse, bajar la cabeza o mirar hacia arriba [56]. Las maniobras diagnósticas ponen de manifiesto la crisis de VPPB [64]. Todos los estudios de función vestibular, oculomotricidad, postura y audición son normales. El diagnóstico se establece en la mitad de los casos con la anamnesis [71]. Las crisis de vértigo duran entre una noche y 8 semanas con un promedio de 3 semanas [77]. La mitad de los pacientes presentan sólo una crisis en su vida [84]. Es un vérti-

go que afecta a dos mujeres por cada hombre. Las maniobras terapéuticas que describieron diferentes autores (Epley [28], Toupet y Semont [99], Brandt y Daroff [15], etc.) [39, 54] buscan desplazar los fragmentos de otolitos colocados sobre la cúpula del conducto semicircular posterior [32]. El VPPB suele ser idiopático pero en cerca del 10 % de los casos se trata de un VPPB postraumático (accidente de circulación, esencialmente con traumatismo craneano o «latigazo cervical»).

Existe una forma clínica que debe conocerse bien: el VPPB del conducto semicircular horizontal [19, 56]. Este VPPB se caracteriza por la aparición de un nistagmo horizontal puro geotrópico o ageotrópico a la derecha o a la izquierda durante las maniobras de posición de Dix y Hallpike o con la adopción del decúbito lateral. Las formas geotrópicas y ageotrópicas corresponden a una canalolitiasis [57] o a una cupulolitiasis [65].

Los principales diagnósticos diferenciales son:

— la fístula laberíntica; el vértigo es aún más breve (algunos segundos) y se acompaña de un déficit audiométrico y un déficit vestibular en la prueba calórica. Puede aparecer con la cabeza inmóvil o durante un esfuerzo físico (en particular el esfuerzo de defecación y de sonarse la nariz);

— el tumor de la fosa posterior; puede provocar vértigos de posición pero el conjunto del examen otoneurológico encuentra elementos de lesión central: seguimiento ocular en sacudidas, nistagmo de dirección lateral de la mirada, prueba de fijación ocular anormal y sacudidas dismétricas que contribuyen al diagnóstico (atención, pues el vértigo puede constituir el único signo inicial) [7];

— la compresión de un nervio por un vaso, rara, los vértigos pueden acompañarse o estar precedidos de acufenos;

— la malformación de Arnold-Chiari; rara, el nistagmo suele ser vertical inferior.

ENFERMEDAD DE MÉNIÈRE

Provoca un gran vértigo rotatorio que dura entre un cuarto de hora y varias horas, rara vez menos y se repite varias veces en la vida del paciente. El diagnóstico se establece ante la asociación de los siguientes síntomas: acufenos graves, hipoacusia de percepción y gran vértigo rotatorio que ocurre por crisis. Suelen existir pródromos como una sensación de plenitud del oído, hipoacusia o acufeno grave de intensidad creciente. Las pruebas audiométricas osmóticas confirman el hidrolaberinto. Los potenciales auditivos provocados son normales. La prueba calórica a distancia de las crisis muestra un pequeño déficit homolateral y un nistagmo espontáneo homolateral denominado nistagmo de convalecencia [53]. En ocasiones, la sintomatología se presenta exclusivamente en el período premenstrual de la mujer [100].

El diagnóstico diferencial [11] debe establecerse con los demás vértigos acompañados de signos auditivos como:

— otoespongiosis;

— otitis crónica [30];

— neurinoma del acústico *(fig. 19)*;

— enfermedad autoinmunitaria;

— fístula laberíntica;

— tumores del ángulo pontocerebeloso o del hueso temporal;

— laberintitis.

NEURITIS VESTIBULAR

Consiste en la aparición de un gran vértigo rotatorio que dura varias horas o días y se acompaña de un gran síndrome vestibular congruente: intenso nistagmo cuyo movimiento rápido bate hacia el lado opuesto al déficit, desviación del cuerpo con los ojos cerrados, hacia el lado del déficit. La prueba calórica constata un déficit unilateral no compensado. Generalmente no hay lesión auditiva. El tratamiento consiste en la asociación de medicamentos que favorecen la compensación [47] y la reeducación vestibular [25, 80, 81, 94, 95, 96, 102].

El diagnóstico diferencial incluye las demás fallas vestibulares agudas:

— fractura del peñasco (escáner);

— accidente vascular cerebral como el síndrome de Wallenberg o infarto cerebeloso.

DESEQUILIBRIOS

■ *Síndrome otolítico*

En ocasiones el individuo no se queja de vértigo rotatorio sino de una impresión de desplazamiento lineal a veces espontáneo [14, 115], en general tras un desplazamiento del cuerpo o al darse vuelta en la cama: impresión de que la cama se desplaza transversalmente o a lo largo, impresión de que el automóvil continúa avanzando o se inclina hacia un lado después de una frenada, la impresión de irse por la tangente o que el auto se vuelca en los movimientos de fuerza centrífuga en una vuelta [101, 103]. También puede consistir en la impresión que los pies se hunden en el suelo o que el suelo está inclinado, al salir del ascensor. El diagnóstico se establece sobre todo con los datos de la anamnesis y la normalidad del estudio clásico. El estudio de la función otolítica proporciona el argumento de un déficit unilateral (vertical visual subjetiva [106, 110], potenciales provocados vestibulares miogénicos [20], REIG [112]). El diagnóstico diferencial se establece con manifestaciones fóbicas en particular. El tratamiento consiste sobre todo en una reeducación vestibular adaptada.

■ *Neurinoma del acústico*

Se trata del schwannoma del nervio vestibular. Puede ser responsable de uno o varios de los siguientes síntomas: hipoacusia unilateral de percepción, retrococlear en los potenciales provocados auditivos; acufenos homolaterales; sordera súbita unilateral, con déficit vestibular homolateral de aparición progresiva, a veces asintomático.

Se busca una lesión del nervio coclear o del nervio vestibular inferior con los potenciales provocados autiditivos y vestibulares respectivamente.

El diagnóstico diferencial se establece con otros tumores del ángulo pontocerebeloso, otras deficiencias cocleovestibulares progresivas como en una enfermedad autoinmunitaria o una fístula laberíntica.

■ *Desequilibrio del paciente de edad avanzada: presbivestibulia y presbiataxia*

El desequilibrio del individuo de edad avanzada es el primer síntoma del avance de la edad. Con frecuencia, no se encuentra ningún elemento médico que explique este déficit del sentido del equilibrio. El envejecimiento vestibular puede afectar los otolitos, la composición química de los líquidos del laberinto o las células sensoriales mismas, su vascularización y las vías y centros nerviosos que participan en el sistema vestibular [17]. El estudio cocleovestibular debe ser amplio. El tratamiento incluye medicamentos que favorecen la vascularización, la oxigenación cerebral y la plasticidad neuronal, asociados con una reeducación del equilibrio [66, 68, 69, 102, 116].

El diagnóstico diferencial se establece con la hidrocefalia de presión normal (escáner), las compresiones medulares cervicales artrósicas (RM), trastornos psicológicos del individuo de edad avanzada y las enfermedades degenerativas del sistema nervioso central. El manejo debe ser neurológico.

■ *Lesión central*

Se sospecha ante toda asociación de cefalea, vértigo o trastornos visuales como oscurecimiento o reducción del campo visual. Es aún más probable cuando los exámenes muestran un seguimiento ocular en sacudidas, un nistagmo de direc-

ción lateral de la mirada, una prueba de fijación ocular anormal, sacudidas dismétricas y potenciales auditivos de tipo central. El escáner y la RM son indispensables. El manejo debe ser neurológico.

■ *Comportamientos fóbicos*

La angustia postural fóbica se manifiesta por una sensación de desequilibrio y de vértigo sin desequilibrio real. Los exámenes otoneurológicos son normales. La dependencia a los lugares permite comprender la agorafobia o la acrofobia (temor al vacío) pero en ocasiones sólo el hecho de permanecer de pie crea las sensaciones angustiantes de caída inminente. También puede tratarse de verdaderos ataques de pánico. El ORL debe solicitar el consejo del psiquiatra.

El diagnóstico diferencial se establece con toda patología neurológica que afecte el comienzo de la locomoción y toda patología la otoneurológica previamente descrita.

Cualquier referencia a este artículo debe incluir la mención del artículo original: Toupet M et Imbaud-Genieys S. Examen clinique et paraclinique du patient atteint de vertiges et/ou de troubles de l'equilibre. Encycl Méd Chir (Editions Scientifiques et Médicales Elsevier SAS, Paris, tous droits réservés), Oto-rhino-laryngologie, 20-199-A-10, 2002, 22 p.

Bibliografía

[1] Baloh RW, Honrubia V. Clinical neurophysiology of the vestibular system. Philadelphia : Davis FA, 1979

[2] Baloh RW, Sakala SM, Honrubia V. Benign paroxysmal positional nystagmus. *Adv Otorhinolaryngol* 1979 ; 25 : 161-166

[3] Baloh RW, Yee RD. Spontaneous vertical nystagmus. *Rev Neurol* 1989 ; 145 : 527-532

[4] Bàràny R. Diagnose von Krankheitserscheinungen im Bereiche des Otolithenapparatus. *Acta Otolaryngol* 1921 ; 2 : 434-437

[5] Baudonnière PM, Lepecq JC, Jouen F, Belkenchir S, Wiener-Vacher S, Toupet Fet al. Les potentiels évoqués vestibulaires otolithiques : intérêt en pathologies vestibulaires. Communication présentée les 17 et 18 mai 1996, à Paris au XXXe congrès de la société internationale d'otoneurologie

[6] Bensimon JL. Techniques et limites de l'imagerie : TDM, IRM, et explorations vasculaires. *Rev ONO* 1995 ; 67 : 27-31

[7] Bensimon JL, Toupet M. Boucles vasculaires de l'angle pontocérébelleux : de l'image pathologique à la présomption de conflit vasculonerveux cochléovestibulaire. *Cah ORL* 1996 ; 31 : 107-114

[8] Berg KO, Wood-Dauphinee SL, Williams JL, Maki B. Measuring balance in the elderly: validation of an instrument. *Can J Public Health* 1992 ; 83 : S711

[9] Berthoz A. Le sens du mouvement. Paris : Odile Jacob, 1997

[10] Bessou P, Costes-Salon MC, Dupui P, Montoy AR, Pages B. Analyse de la fonction d'équilibration dynamique chez l'homme. [abstract]. *Arch Int Physiol Biol* 1988 ; 96 : A103

[11] Bordure PH, Legent F. Le diagnostic différentiel de la maladie de Ménière et les formes frontières. In : Vertiges 97. Paris : Acanthe-Masson, 1998 : 25-34

[12] Branchereau B, Toupet M, Ohresser M. La posturographie doit être incluse dans l'examen du vertigineux. *Ann Otolaryngol Chir Cervicofac* 1987 ; 104 : 117-125

[13] Brandt T. Vertigo: Its multisensory syndromes. Clinical medicine and the nervous system. Philadelphia : WB Saunders, 1990

[14] Brandt T. Otolithic vertigo. *Adv Otorhinolaryngol* 2001 ; 58 : 34-47

[15] Brandt T, Daroff R. Physical therapy for benign paroxysmal positional vertigo. *Arch Otolaryngol* 1980 ; 106 : 484-485

[16] Brandt T, Steddin S. Current view of the mechanism of benign paroxysmal positional vertigo: cupulolithiasis or canalolithiasis? *J Vest Res* 1993 ; 3 : 373-382

[17] Clanet M, Vellas B. Les effets du vieillissement sur la marche et l'équilibre. In : Vincent S éd. 26e symposium de la société d'oto-neurologie de langue française, Lyon, 29 et 30 mai 89. Paris : Institut Ipsen, 1992

[18] Darlot C, Toupet M, Denise P. Unilateral vestibular neuritis with otolithic signs and off-vertical axis rotation. *Acta Otolaryngol* 1997 ; 117 : 7-12

[19] de La Meilleure G, Dehane I, Depondt M, Damman W, Crevits L, Vanhooren G. Benign paroxysmal positional vertigo of the horizontal canal. *J Neurol Neurosurg Psychiatry* 1996 ; 60 : 68-71

[20] De Waele C. VEMP induced by high level clicks. *Adv Otorhinolaryngol* 2001 ; 58 : 98-109

[21] Demanez JP. L'influence de la fixation oculaire sur le nystagmus post-calorique. *Acta Otorhinolaryngol Belg* 1968 ; 22 : 739-753

[22] Demanez JP. Le complexe nucléaire vestibulaire. In : Toupet M éd. XVIIIe symposium ENG. Paris : Institut Ipsen, 1984 : 67-74

[23] Dix M, Hallpike C. The pathology, symptomatology and diagnosis of certain common disorders of the vestibular system. *Am J Otorhinolaryngol* 1952 ; 61 : 987-1016

[24] Duncan P. Functional reach: a new clinical measure of balance. *J Gerontol* 1990 ; 45 : 192-195

[25] Eber AM, Strubel-Streicher D, Guillot M, Collard M. Troubles de l'équilibre, vertiges et nystagmus induits par l'excentration maxima du regard. *Rev Neurol* 1984 ; 140 : 131-137

[26] Enquête Janssen auprès des médecins généralistes, 1985

[27] Enquête UCB auprès des médecins généralistes, 2002

[28] Epley J. The canalith repositionig procedure for treatment of benign paroxysmal positional vertigo. *Otolaryngol Head Neck Surg* 1992 ; 107 : 399-404

[29] Fischer A, Gresty M, Chambers B, Rudge P. Primary position upbeating nystagmus: a variety of central positional nystagmus. *Brain* 1983 ; 106 : 949-964

[30] Freyss G, Narcy P, Toupet M, Manac'h Y. Acoustic reflex as a predictor of middle ear effusion. *Ann Otol Rhinol Laryngol* 1980 ; 89 (suppl 68) : 196-199

[31] Freyss G, Toupet M. L'examen vestibulaire calorique chez vous ? *Cah ORL* 1978 ; 13 : 117-142

[32] Gacek R. Le concept de la cupulolithiase. In : Hausler R éd. XIXe Symposium d'ENG de langue française, Genève, 1-3 mars. Paris : Institut Ipsen, 1985 : 18-19

[33] Gagey PM, Toupet M. Orthostatic postural control in vestibular neuritis: a stabilometric analysis. *Ann Otol Rhinol Laryngol* 1991 ; 100 : 971-975

[34] Guidetti G. Stabilometria clinica. Modène : Faculté de médecine de Modène, 1989

[35] Guidetti G. Diagnosi e terapia dei disturbi dell'equilibrio. Rome : Marrapese, 1996

[36] Hall S, Ruby R, McClure JA. The mechanisms of benign paroxysmal vertigo. *J Otolaryngol* 1979 ; 8 : 15-18

[37] Halmagyi GM, Curthoys IS. A clinical sign of canal paresis. *Arch Neurol* 1988 ; 45 : 737-739

[38] Halmagyi GM, Rudge P, Gresty MA, Sanders MD. Downbeating nystagmus: a review of 62 cases. *Arch Neurol* 1983 ; 40 : 777-784

[39] Herdman S, Tusa R, Zee D, Proctor L, Mattox D. Single treatment approaches to benign paroxysmal positional vertigo. *Arch Otolaryngol Head Neck Surg* 1993 ; 119 : 450-454

[40] Honrubia V, House MG. Theoretical model for the mechanism of benign paroxysmal positional vertigo (BPPV). 24e congrès annuel de l'association de recherche en ORL. ARO, St Petersburg, Floride, 4-8 Février 2001

[41] Hood JD, Kayan A, Leech J. Rebound nystagmus. *Brain* 1973 ; 96 : 507-526

[42] Jannetta PJ, Möller MB, Möller AR. Disabling positional vertigo. *N Engl J Med* 1984 ; 310 : 1700-1705

[43] Jongkees LW. Le nystagmus paroxystique bénin. In : Données fondamentales et cliniques sur l'équilibration. Paris : Doin, 1976

[44] Kattah JC, Kolsky MP, Luessenhop AJ. Positional vertigo and cerebellar vermis. *Neurology* 1984 ; 34 : 527-529

[45] Klein M. Emploi du fréon dans l'épreuve calorique. *Ann Otolaryngol Chir Cervicofac* 1980 ; 97 : 435-460

[46] Kubo T, Sakata Y, Sakai SI, Koizuka I, Matsunaga T, Nogawa T. Clinical observations in the acute phase of cerebellar hemorrhage and infarction. *Acta Otolaryngol [suppl]* 1988 ; 447 : 81-87

[47] Lacour M, Toupet M, Denise P, Christen Y. Vestibular compensation: facts, theories and clinical perspectives. Paris : Elsevier, 1989

[48] Larmande P. Œil et cervelet. Influence du cervelet dans le contrôle de l'oculomotricité. [thèse de doctorat], faculté de médecine de Tours, 1978

[49] Leigh RJ, Zee DS. Neurology of the eye movements. Philadelphia : Davis FA, 1983

[50] Lindsay JR, Hemenway WG. Postural vertigo due to universal sudden partial loss of vestibular fonction. *Ann Otolaryngol* 1965 ; 74 : 264-270

[51] Mathias S, Nayak U, Isaacs B. Balance in elderly patients. The «get and go test». *Arch Phys Med Rehabil* 1986 ; 67 : 387-389

[52] McClure JA. Le vertige positionnel bénin du canal horizontal. In : Toupet M, Sauron B éd. XXXe symposium de la société d'oto-neurologie de langue française, les 17 et 18 mai 1996. Paris : Institut Ipsen, 1996

[53] McClure JA, Copp JC, Lycett P. Recovery nystagmus in Ménière's disease. *Laryngoscope* 1981 ; 91 : 1727-1737

[54] Norré ME, De Weedt W. La rééducation des vertigineux par habituation. *Cah ORL* 1980 ; 15 : 197-303

[55] Nuti D, Vannucchi P, Pagnini P. Benign paroxysmal positional vertigo of the horizontal canal: a form of canalolithiasis with variable clinical features. *J Vest Res* 1996 ; 6 : 173-184

[56] Nylén CO. Positional nystagmus. *J Laryngol Otol* 1950 ; 6 : 295-318

[57] Parnes LS, McClure JA. Posterior semi-circular canal occlusion for intractable BPPV. *Ann Otol Rhinol Laryngol* 1990 ; 99 : 330-334

[58] Perrin P, Jeandel C, Perrin C, Courant P. Contribution de la posturographie statique et dynamique à l'étude du vieillissement physiologique de l'équilibration. *Rev ONO* 1993 ; 65 : 95-99

[59] Perrin PH, Lestienne F. Mécanismes de l'équilibration humaine. Exploration fonctionnelle, application au sport et à la rééducation. Paris : Masson, 1994

[60] Podsialdo D, Richardson S. The timed «up and go»: a test of functional mobility for frail elderly persons. *J Am Geriatr Soc* 1991 ; 39 : 142-148

[61] Reubeb DB, Siu AL, Kimpau S. The predictive validity of self report and performance based measures of function and health. *J Gerontol* 1992 ; 47 : 106-110

[62] Rozzini R, Frisoni GB, Bianchetti A, Zanetti O, Trabucchi M. Physical performance test and activities of daily living scales in the assessment of health status in elderly people. *J Am Geriatr Soc* 1993 ; 41 : 1109-1113

[63] Sans A, Dechesne CJ, Demmes D. The mammalian otolithic receptors: a complex morphological, and biochemical organization. *Adv Otorhinolaryngol* 2001 ; 58 : 1-14

[64] Sauvage JP, Bessede JP. Le vertige positionnel paroxystique bénin. Paris : Duphar éditeur, 1987

[65] Schuknecht H. Cupulolithiasis. *Arch Otolaryngol* 1968 ; 90 : 765-778

[66] Shumway-Cook A, Horak FB, Yardley L, Bronstein AM. Rehabilitation of balance disorders in the patient with vestibular pathology. In : Bronstein AM, Brandt T, Woollacott M eds. Clinical disorders of balance posture and gait. London : Arnold, 1996 : 211-235

[67] Takemori S, Cohen B. Loss of visual suppression of vestibular nystagmus after flocculus lesions. *Brain Res* 1974 ; 72 : 213-224

[68] Tinetti ME. Performance oriented assessment of mobility problems in elderly patients. *J Am Geriatr Soc* 1986 ; 34 : 119-126

[69] Tinetti ME, Ginter SF. Identifying mobility dysfunctions in elderly patients: standard neuromuscular examination or direct assessment? *JAMA* 1988 ; 250 : 1190-1193

[70] Torok N. The hyperactive vestibular response. *Acta Otolaryngol* 1970 ; 70 : 153-162

[71] Toupet M. Nystagmus et vertiges paroxystiques bénins. *Encycl Méd Chir* (Éditions Scientifiques et Médicales Elsevier SAS, Paris), Oto-rhino-laryngologie, 20-037-A-10, 1980 : 1-8

[72] Toupet M. Les convergences visuelles et proprioceptives cervicales sur l'arc réflexe vestibulo-oculaire et le « vestibulo-cerebellum ». *Ann Otolaryngol Chir Cervicofac* 1982 ; 99 : 119-129

[73] Toupet M. Le vertige positionnel paroxystique bénin, maladie idiopathique de traitement simple. *J Otorhinolaryngol* 1992 ; 41 : 36-38

[74] Toupet M. Le vertige positionnel paroxystique bénin. In : Pélissier J, Brun V, Enjalbert M éd. Posture, équilibration et médecine de rééducation. Problèmes en médecine de rééducation n° 26. Paris : Masson, 1993 : 81-87

[75] Toupet M. La rééducation vestibulaire des patients présentant une lésion vestibulaire unilatérale récente. In : Pélissier J, Brun V, Enjalbert M éd. Posture, équilibration et médecine de rééducation. Problèmes en médecine de rééducation n° 26. Paris : Masson, 1993 : 97-109

[76] Toupet M. Vidéonystagmographie en pratique de ville. *Lettre Oto-Rhino-Laryngol Chir Cervicofac* 1994 ; 174 : 18-20

[77] Toupet M. Évolution à long terme de 168 vertiges paroxystiques positionnels bénins, traités par la manœuvre. *Cah ORL* 1995 ; 30 : 425-430

[78] Toupet M. Diversité des nystagmus des vertiges positionnels. In : Toupet M, Sauron B éd. XXXe symposium de la société d'oto-neurologie de langue française, les 17 et 18 mai 1996. Paris : Institut Ipsen, 1996

[79] Toupet M. Œil pour œil, la diversité des nystagmus du vertige positionnel paroxystique bénin. Film vidéo de 11 minutes, réalisé par M. Dozier, produit par Solvay-Pharma, Paris, 1996

[80] Toupet M. Hallucinations ou illusions vestibulaires ? Film vidéo de 10 minutes. In : Résumé paru dans le livre du congrès, publié par l'Institut Ipsen. Exposé de 15 minutes. Résumé paru dans le livre du XXIXe congrès de la Société internationale d'otoneurologie, les 14 et 15 mai 1999, Genève. Paris : Institut Ipsen, 1999

[81] Toupet M, André M. Le bon usage de la rééducation vestibulaire dans le traitement des vertiges. *FMC Hebdo* 1999 ; 48 : 17-18

[82] Toupet M, Bensimon JL. Difficultés et pièges dans le diagnostic différentiel du vertige paroxystique positionnel bénin. *Cah ORL* 1995 ; 30 : 417-423

[83] Toupet M, Bodson I, Pezzini-Picart S. La rééducation vestibulaire du sujet âgé. In : Jacquot JM, Strubel D, Pélissier J éd. La chute de la personne âgée. Problèmes en médecine de rééducation n° 36. Paris : Masson, 1999 : 240-247

[84] Toupet M, Codognola S. Vertige positionnel paroxystique bénin. Optimisation de sa physiothérapie. *Rev ONO* 1988 ; 60 : 25-33

[85] Toupet M, Darlot C. Nystagmus provoqué et regard excentré volontaire et loi d'Alexander. *Rev ONO* 1990 ; 62 : 5-15

[86] Toupet M, De Gramont A, Bacri D, Haguenau M, Pepin B. Le flutter-opsoclonie. À propos de trois observations. *Rev Neurol* 1982 ; 138 : 219-239

[87] Toupet M, Denise P, Darlot C. Le test de rotation autour d'un axe incliné par rapport à la gravité en pathologie vestibulaire. In : Exposé de 15 minutes. Résumé paru dans le Livre du XXIXe congrès de la Société internationale d'otoneurologie, les 30 juin et 1 juillet 1995, Berne. Paris : Institut Ipsen, 1995

[88] Toupet M, Gagey PM, Heuschen S. Vestibular patients and aging subjects lose use of visual input and expend more energy in static postural control. In : Vellas B, Toupet M, Rubenstein L, Albarède JL, Christen Y eds. Falls balance and gait disorders in the elderly. Paris : Elsevier, 1992 : 183-198

[89] Toupet M, Heuschen S, Gagey P. Postural dyscontrol in the elderly and vestibular pathology. In : Woollacot MT, Horak F eds. Posture and gait: control mechanisms. Portland : University of Oregon Books, 1992 : 307-310

[90] Toupet M, Lasserre MH, Laccourreye H. Nystagmus et vertige positionnel paroxystique bénin. *Ann Otolaryngol Chir Cervicofac* 1982 ; 99 : 7-14

[91] Toupet M, Moreau JL, Frachet B, Pialoux P. Le nystagmus pseudo-calorique. *Ann Otolaryngol Chir Cervicofac* 1981 ; 98 : 353-358

[92] Toupet M, Ohresser M, Branchereau B, L'héritier A, Matha N. Vertiges et troubles auditifs chez l'adulte. *Encycl Méd Chir* (Éditions Scientifiques et Médicales Elsevier SAS, Paris), Neurologie, 17-018-A-10, 1999 : 1-12

[93] Toupet M, Pezzini-Picard S. Comment guérir soi-même de son VPPB. (livret de 12 pages). Suresnes : Solvay-Pharma, 1997

[94] Toupet M, Pezzini-Picart S. La rééducation des vertiges et des troubles de l'équilibre. (cinq livrets de 16 pages). Suresnes : Solvay-Pharma, 1997

[95] Toupet M, Pezzini-Picart S, Bodson I. La rééducation vestibulaire du sujet âgé. *Neuroscopie* 1998 ; 2 : 8-13

[96] Toupet M, Pezzini-Picart S, Bodson I. La rééducation de l'équilibre du sujet âgé. Les entretiens de Bichat. Médecine, Livre du congrès, 13 sept 1999

[97] Toupet M, Pialoux P. Le nystagmus perverti. *Ann Otolaryngol Chir Cervicofac* 1981 ; 98 : 319-338

[98] Toupet M, Piketty B. 39 cas de syndrome de Lindsay-Hemenway : association d'une névrite vestibulaire et d'un vertige paroxystique positionnel bénin du même côté. *Cah ORL* 1995 ; 30 : 445-449

[99] Toupet M, Semont A. La physiothérapie du vertige positionnel paroxystique bénin. In : Hausler R éd. XIXe Symposium d'ENG de langue française, Genève, 1-3 mars 1985. Paris : Ipsen, 1985 : 21-27

[100] Toupet M, Toupet F, Ohresser M, Caudal A. Les vertiges du paramenstrum. *Rev ONO* 1995 ; 67 : 5-15

[101] Toupet M, Tran Ba Huy P. La fonction otolithique. Un film réalisé avec la collaboration de Wiener-Vacher S, de Waele C, Baudonnière PM, Toupet M, Tronche D, Heuschen S, Pézzini-Picart S, van Nechel C. Réalisation technique : Dozier M. Première : 30 juin 2000, à Cannes, pour le symposium satellite UCB sur les vertiges. Prix du meilleur film scientifique, à Filmed, le festival du film médical, à Amiens, le 20 septembre 2000

[102] Toupet M, van Nechel CH, Bodson I, Pezzini-Picart S. Vestibular rehabilitation in the elderly. In : Guidetti G ed. Rehabilitative management of the dizzy patient. Milano : Experta Medica, 2000 : 143-166

[103] Tran Ba Huy P, Toupet M. Peripheral disorders in the otolith system. A pathophysiological and clinical overview. *Adv Otorhinolaryngol* 2001 ; 58 : 110-127

[104] Uemura T, Cohen B. Effects of vestibular nuclei lesions on vestibulo-ocular reflexes and posture in monkeys. *Acta Otolaryngol [suppl]* 1973 ; 315 : 1-71

[105] van Nechel CH. Nystagmus spontané et mouvements oculaires anormaux. In : Vertiges 99. Paris : Acanthe-Masson, 2000 : 3-20

[106] van Nechel CH, Toupet M, Bodson I. The subjective visual vertical. *Adv Otorhinolaryngol* 2001 ; 58 : 77-87

[107] van Nechel CH, Toupet M, Bodson I. Progression du contrôle postural en posturographie multi-segments. In : Presenté au XXXIIIe symposium de la Société internationale d'otoneurologie, Genève, Suisse, le 14 et 15 mai 1999. Résumé paru dans le livre du congrès. Paris : Institut Ipsen, 1999

[108] Vannucchi P, Giannoni B, Giuffreda P, Paradiso P, Pagnini P. The therapy of benign paroxysmal positional vertigo of the horizontal semicircular canal. In : Versino M, Zambarbieri D eds. International workshop on eye movements. Pavia : Fondazione IRCCS, 1994 : 211-220

[109] Vellas B, Toupet M, Rubenstein L, Albarède JL, Christen Y. Falls balance and gait disorders in the elderly. Paris : Elsevier, 1992

[110] Vibert D, Safran AB, Häusler R. Évaluation clinique de la fonction otolithique par la mesure de la cyclotorsion oculaire et du strabisme vertical. In : 25e symposium d'oto-neurologie de la langue française. Lisbonne 17 et 18 mai 1991. Paris : Institut Ipsen, 1991

[111] Wiener DK, Bongiorni DR, Studenski SA, Duncan PW, Kochersberger GG. Does functional reach improve with rehabilitation? *Arch Phys Med Rehabil* 1993 ; 74 : 796-800

[112] Wiener-Vacher S. Clinical application of the off vertical axis rotation test OVAR. *Adv Otorhinolaryngol* 2001 ; 58 : 88-97

[113] Wilmouth G, Toupet M, Jousselin JM. Examen de la charnière sous-occipitale des patients présentant un vertige positionnel paroxystique bénin. *Rev Méd Orthop* 1997 ; 48 : 23-27

[114] Yardley L, Lerwil H, Hall M, Gresty M. Visual destabilisation of posture. *Acta Otolaryngol* 1992 ; 112 : 14-21

[115] Zee DS, Hain TC. Otolith-ocular reflexes. In : Sharpe JA, Barber HO eds. The vestibulo-ocular reflexes and vertigo. New York : Raven Press, 1993 : 69-78

[116] Zeitoun A. Instabilité, vertiges : rééducation. *Kinésithér Prat* 1994 ; 42 : 2-5

[117] Zilstorff K, Thomsen J, Johnsen NJ. Positional nystagmus of persistent type. In : Hood JD ed. Vestibular mechanisms in health and disease, VIth extraordinary meeting of the Bàràny society, London : Academic press, 1978 : 211-269